

**HOSPITAL GENERAL DOCENTE
"ABEL SANTAMARÍA CUADRADO"
PINAR DEL RÍO**

A propósito de un caso de quiste mesentérico

A case of a mesenteric cyst

Fernando Vargas Ramos¹, Marialys Crespo Trujillo², Yosmany Delgado Estrada¹, Anilín López González³

¹Estudiantes de cuarto año de Medicina. Alumno Ayudante de Cirugía General.

²Estudiante de cuarto año de Medicina. Alumno Ayudante de Anestesiología y Reanimación.

³Especialista de Primer Grado en Medicina General Integral y Cirugía General. Máster en Urgencias Médicas de Atención Primaria de Salud.

RESUMEN

Introducción: los quistes de mesenterio son lesiones intraabdominales que con frecuencia evolucionan como una tumoración asintomática, o con síntomas dados por compresión de estructuras vecinas. Estas lesiones pueden ocurrir a cualquier edad y su presentación clínica incluye abdomen agudo, obstrucción intestinal mecánica o tumor abdominal.

Presentación del caso: se trata de una paciente con un gran tumor abdominal no doloroso a la palpación, no adherido a planos profundos, móvil, ubicado en flanco y fosa ilíaca izquierdos. En la intervención quirúrgica se encontró gran quiste mesentérico de aproximadamente 8 cm de diámetro, realizándose exéresis del mismo. Resultando una evolución favorable. Se realizó seguimiento postoperatorio durante 2 años y la paciente no ha presentado recidivas.

Conclusión: el diagnóstico precoz y tratamiento adecuado de todos estos quistes tiene asociado un buen pronóstico y muy pocas posibilidades de recidiva.

DeCS: Quiste mesentérico; diagnóstico; cirugía; abdomen agudo

ABSTRACT

Introduction: mesenteric cysts are abdominal lesions that frequently develop to an asymptomatic tumor, or with symptoms given by pressure of proximal structures. These lesions may occur at any age and their clinical presentation includes acute abdomen, intestinal mechanical obstruction and abdominal tumor.

Case report: a patient with a mobile big abdominal tumor, painless to touching, not adhered to deep surfaces, resting in left iliac fossa and side. In the surgical intervention a mesenteric cyst of some 8 cm of diameter was found, and subsequently

removed. The development was favorable. Postoperative follow-up was done for two years and the patient has not presented any recidivism.

Conclusion: early diagnosis and proper treatment of these cysts is associated with a good prognosis and very few possibilities of recidivism.

DeCS: Mesenteric cyst; diagnosis; surgery; acute abdomen.

INTRODUCCIÓN

El quiste mesentérico es una entidad poco frecuente que se ha definido como cualquier lesión quística localizada en el mesenterio, y se subdivide, según su origen, en tumores linfáticos, mesoteliales, urogenitales, dermoides, entéricos y pseudoquistes cuyo origen no es muy claro.¹ Los más frecuentes son los linfangiomas benignos, producidos por una proliferación de tejido linfático ectópico. Por lo regular, lo primero que llama la atención es un aumento de volumen paulatino del abdomen, pero muchas veces pueden constituir un hallazgo clínico. Pueden percibirse como un tumor flotante, no siempre delimitable con nitidez y desplazable lateralmente y en dirección sagital, pudiendo estar situado en el epiplón mayor, mesocolon transverso o mesenterio del intestino delgado.² Por el contrario, los quistes del mesocolon ascendente o descendente están fijos a la pared posterior del abdomen, pudiendo confundirse con quistes retroperitoneales, hidronefrosis o tumores renales. Pueden comprimir sectores intestinales vecinos.²

Generalmente los quistes mesentéricos se presentan como una masa abdominal palpable asintomática, pero algunos pueden evolucionar con cuadro de abdomen agudo y producir dolor abdominal y vómitos. El diagnóstico se establece mediante el cuadro clínico y estudios imagenológicos, entre ellos la radiografía simple del abdomen en sus tres vistas y el ultrasonido abdominal tienen alto valor y positividad. El tratamiento siempre es quirúrgico y con una evolución muy favorable.³

Desde el punto de vista anatomopatológico estos tumores congénitos están constituidos por una delgada pared fibrosa revestida de un endotelio plano y contienen cantidades variables de un líquido seroso, claro o quiloso, turbio-lechoso e incluso hemorrágico. Por lo común se trata de quistes multiloculares bien delimitados con respecto a la periferia, pero muchas veces también de quistes múltiples separados uno de otros. El pronóstico es por lo general bueno y es excepcional la existencia de recidivas.³

Debido a la implicación clínica que representa y la escasa referencia temática se describe cuadro clínico, diagnóstico, evolución, pronóstico, tratamiento y características morfológicas.

PRESENTACIÓN DEL CASO

Motivo de Ingreso: aumento de volumen en el abdomen.

Historia de la enfermedad actual: paciente de 45 años de edad, color de la piel blanco, sexo femenino, con antecedentes relativos de salud, que acude a nuestro centro por presentar una masa palpable en el abdomen. La paciente refiere que hace aproximadamente tres días se palpó esta tumoración. Este cuadro se acompañaba, además, de dolores abdominales recurrentes y cambios en el hábito intestinal. No refiere anorexia, astenia, ni pérdida de peso. No vómitos. Afebril.

Examen físico: se constata un abdomen suave, depresible, no doloroso. Se palpa tumor de aproximadamente 8 cm de diámetro a nivel de flanco y fosa iliaca izquierdos, con bordes bien definidos, móvil. No reacción peritoneal. Ruidos hidroaéreos presentes.

Complementarios.

Ultrasonografía abdominal: No se visualizan alteraciones orgánicas ni líquido libre a nivel del hemiabdomen superior. A nivel de mesogastrio y flanco izquierdo se visualiza gran imagen quística de 8 cm de diámetro que pudiera corresponder a un quiste de mesenterio o anexial izquierdo.

Hemoglobina: 12,0 g/l

Eritrosedimentación: 15 mm/h

Tiempo de Sangramiento: 1 min.

Conteo de Plaquetas: adecuado en número.

Glicemia: 5,8 mmol/l

Aminotransferasa alanina: 21.3 U/L

Aminotransferasa aspartato: 27.0 U/L

Colesterol total: 4,86 mmol/l

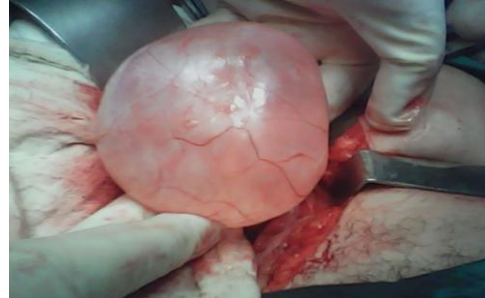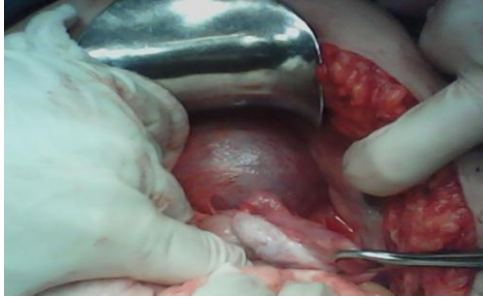
Triglicéridos: 1.0 mmol/l

Colesterol-VLDL: 0.45 mmol/l

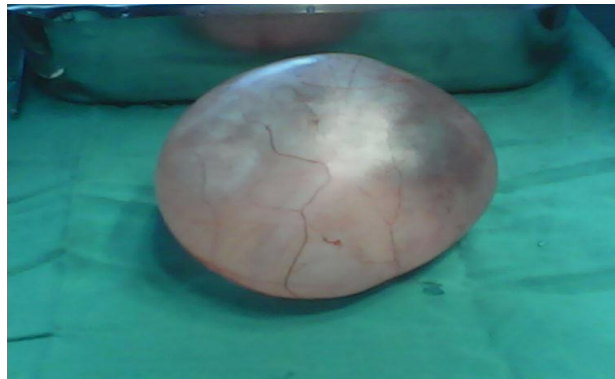Creatinina: 64.6 mmol/l

Amilasa: 35.2 U/L

Se realiza laparotomía exploratoria el 24 de febrero del 2012, donde se encuentra quiste de mesenterio y se hace exéresis total del mismo conservando la circulación del intestino delgado.



El estudio anatomopatológico de la pieza arrojó como resultado: masa de tejido que mide 9x5x2 cm de aspecto quístico, renitente y con peso de 100g, de color blanco-grisáceo, vascularizada, al corte deja escapar líquido claro y transparente. De paredes lisas, vascularizada, de 0.1 cm de grosor. Se concluyó el diagnóstico de que la pieza es compatible con quiste de mesenterio. La paciente evolucionó de forma favorable y se egresó a los 8 días de estar ingresada.



DISCUSIÓN

Los quistes de mesenterio son lesiones poco frecuentes. Se han publicado en la literatura mundial alrededor de 900 casos desde 1507, que muestran una incidencia de hasta 1 cada 250 000 ingresos. Es la variedad más rara de todas las lesiones quísticas abdominales, y su tamaño varía desde algunos centímetros hasta 30 cm de diámetro. Es una enfermedad cuya importancia ha sido menospreciada en muchas ocasiones en la literatura médica.⁴

Existen muchas teorías para considerar la formación de quistes del mesenterio, entre ellas está la proliferación benigna de tejido linfático ectópico, otra teoría es la de obstrucción linfática que provoca la formación de grandes quistes intraperitoneales, aunque está en duda, pues la obstrucción experimental de los vasos linfáticos mesentéricos no produce la formación de quistes por la gran circulación colateral rica en vasos linfáticos que ella presenta. Otras causas también invocadas incluyen: fracaso en

la fusión de las hojas de mesenterio, traumatismo oculto, neoplasia y degeneración de nódulos de la linfa, entre otras.

En el diagnóstico de estos quistes la palpación abdominal puede ser de gran ayuda. En esta se palpa una masa de límites bien definidos y parcialmente móviles.⁵

La primera prueba de imagen que debe realizarse cuando se sospecha la presencia de un quiste mesentérico es la ecografía abdominal, que muestra una masa quística unilobulada o multilobulada, con tabiques o sin ellos y con contenido líquido.⁶

Aunque los quistes pueden aparecer en cualquier lugar del mesenterio, desde el duodeno hasta el recto, su localización más frecuente es en el mesenterio del intestino delgado.

Los quistes de mesenterio son lisos y redondos, con una pared delgada, y contienen un líquido seroso similar al plasma o un líquido lechoso, particularmente si se encuentra próximo al yeyuno. Este último se refiere como quiste quiloso. La mayoría de estos quistes provienen de vasos linfáticos y son parte de la línea celular del endotelio.⁷ Cuando son grandes, multiloculares y presentan músculo liso en su pared, se prefiere mencionarlos como linfangiomas quísticos. Otro tipo de quistes mesentéricos es la duplicación intestinal, en el cual el quiste es la línea de la mucosa intestinal, sus paredes contienen músculo liso y existe una conexión anatómica con el intestino delgado por la pared muscular y el aporte sanguíneo, la mitad de éstos son diagnosticados antes de los 6 meses de edad.⁸ Otros quistes mesentéricos son de la línea mesotelial. Algunos ejemplos son los quistes benignos mesentéricos llamados mesoteliomas. Los tumores mucinosos quísticos son benignos y de tipo "borderline", se han descrito en el mesenterio y en el retroperitoneo de pacientes femeninos.⁹ Existe cierta contradicción en la clasificación de estos quistes, pero la más aceptada es la siguiente¹:

1. Quistes de origen linfático:
 - a) Quiste linfático simple.
 - b) Linfangioma.
2. Quistes de origen mesotelial:
 - a) Quiste mesotelial simple.
 - b) Mesotelioma quístico benigno.
 - c) Mesotelioma quístico maligno.
3. Quistes de origen entérico:
 - a) Quiste de duplicación intestinal.
 - b) Quiste entérico.
4. Quistes de origen urogenital.
5. Teratoma quístico maduro (quiste dermoide).

6. Pseudoquistes no pancreáticos:

- a) De origen traumático.
- b) De origen infeccioso.

Independientemente del origen de los quistes mesentéricos, el tratamiento ha de ser la exéresis quirúrgica del quiste. Se ha comprobado que cuando la exéresis quirúrgica es completa, el pronóstico de estos quistes es bueno y el número de recidivas es muy reducido, por lo que puede considerarse un tratamiento curativo. La laparoscopia debería ser considerada la primera opción, siempre que esté disponible y cuando se trate de una cirugía programada de quiste mesentérico. La razón es que añade a los buenos resultados del tratamiento quirúrgico las conocidas ventajas de esta técnica.¹⁰ En esta ocasión se realizó una exéresis intestinal.

En ocasiones pueden producir complicaciones que pueden llegar a ser extremadamente graves, como por ejemplo una peritonitis secundaria a la perforación del quiste. Otras complicaciones descritas en la literatura médica han sido la obstrucción intestinal, fallo renal, herniación a escroto, formación de vólvulos, isquemia intestinal e incluso la transformación maligna.¹¹ En este caso no se observaron complicaciones.

El pronóstico y los resultados en el tratamiento quirúrgico de estas enfermedades quísticas benignas son muy favorables. Las complicaciones están dadas por la intervención quirúrgica en sí, y las posibilidades de recidiva son mínimas. La mortalidad es casi nula.¹² En este estudio no se encontraron complicaciones ni recidivas, coincidiendo con lo publicado.¹⁻³

CONCLUSIONES

El diagnóstico precoz y el tratamiento adecuado de un quistes mesentérico tiene asociado un buen pronóstico y muy pocas posibilidades de recidiva.

REFERENCIAS BIBLIOGRÁFICAS

1. De Perrot M, Brudler M, Totsch M, Mentha G, Morel P. Mesenteric cyst. Toward less confusion? Dig Surg. 2000; 17(4):323-328. Disponible en: <http://www.karger.com/Article/FullText/18872>.
2. Vlazakis SS, Gardikis S, Sanidas E, Vlachakis I, Charissis G. Rupture of mesenteric cyst after blunt abdominal trauma. Eur J Surg. 2000; 166:262-264.
3. Guzmán Valdivia Gómez G, Alonso Avilés V. Quiste de mesenterio como causa de abdomen agudo. A propósito de tres casos. Gac Méd Méx. 2003; 139(5):505-507. Disponible en: <http://www.medigraphic.com/pdfs/gaceta/gm-2003/gm035j.pdf>
4. Rangel Calvillo Martín Noé. Quiste gigante de mesenterio en un recién nacido: Reporte de un caso. Perinatol. Reprod. Hum. [revista en la Internet]. 2014 Mar [citado 2014 Oct 16]; 28(1): 49-53. Disponible en:

http://www.scielo.org.mx/scielo.php?script=sci_arttext&pid=S0187-53372014000100009&lng=es.

5. Iglesias Díaz G, Flores Iribar A, Fernández Machado E. Quiste de mesenterio gigante: reporte de un caso en el Hospital Provincial de Bengo, República Popular de Angola. Rev. Ciencias Médicas [revista en internet]. julio 2010[citado]; 14(3): Disponible en: http://scielo.sld.cu/scielo.php?pid=S1561-31942010000300010&script=sci_arttext
6. Cucho J, Ormeño A, Valdivieso Falcon L, Pereyra S, Ramos Rodríguez K. Quiste mesentérico en el Instituto Nacional de Salud del Niño, Lima, Perú: reporte de caso. Rev. gastroenterol. Perú, Lima, oct. 2013. [accedido en 16 oct. 2014]; 33(4). Disponible en: scielo.org.pe/scielo.php?script=sci_arttext&pid=S1022-51292013000400009.
7. Karim T, Topno M, Kate M. Simple mesenteric cyst in a child: Presentation and management. Arab J Gastroenterol. 2011; 12(2): 90-91.
8. Tan JJ, Tan KK, Chew SP: Mesenteric cysts: an institution experience over 14 years and review of literature. World J Surg. 2009; 33:1961-1965.
9. Prakash A, Agrawal A, Gupta RK, Sanghvi B, Parelkar S: Early management of mesenteric cyst prevents catastrophes: a single centre analysis of 17 cases. Afr J Paediatr Surg. 2010; 7(3):140-143. Disponible en: <http://www.afrjpaedsurg.org/article.asp?issn=0189-6725;year=2010;volume=7;issue=3;spage=140;epage=143;aulast=Prakash>.
10. Riquelme F, Vega L, O'Brien A. Masas mesentéricas: evaluación por tomografía computada. Rev Chil Radiol. 2009; 15(4):165-173.
11. Chang TS, Ricketts R, Abramowsky CR, Cotter BD, Steelman CK, Husain A, Shehata BM. Mesenteric cystic masses: a series of 21 pediatric cases and review of the literature. Fetal Pediatr Pathol. 2011; 30(1):40-44.
12. Al-Harfoushi R, Stevenson L, Binnie N. Mesenteric cyst: drained and marsupialised laparoscopically avoiding enterectomy. BMJ. 2012; 10: 10-12.

Datos para correspondencia

Fernando Vargas Ramos. Estudiantes de cuarto año de Medicina. Alumno Ayudante de Cirugía General. Facultad de Ciencias Médicas "Dr. Ernesto Che Guevara de la Serna" Universidad de Ciencias Médicas. Pinar del Río.
Correo electrónico: fernando.vargas.920807@fcm.pri.sld.cu
