

Diagnóstico clínico-ultrasonográfico de lesiones escrotales en pacientes del hospital Abel Santamaría Cuadrado

Clinical-ultrasonographic diagnosis of scrotal lesions in patients at Abel Santamaría Cuadrado hospital

Leodan Jesús Pérez Martín^{1*}, Susana Pérez González², Marcos Osuna Ramos³, Frank David Pozo Cabrera⁴, Ana Laura Coador Cue⁵

¹Universidad de Ciencias Médicas de Pinar del Río. Facultad de Ciencias Médicas “Dr. Ernesto Che Guevara de la Serna”. Pinar del Río. Cuba. <http://orcid.org/0000-0003-4099-1622>

²Universidad de Ciencias Médicas de Pinar del Río. Facultad de Ciencias Médicas “Dr. Ernesto Che Guevara de la Serna”. Pinar del Río. Cuba. <http://orcid.org/0000-0001-8646-9210>

³Universidad de Ciencias Médicas de Pinar del Río. Facultad de Ciencias Médicas “Dr. Ernesto Che Guevara de la Serna”. Pinar del Río. Cuba. <http://orcid.org/0000-0002-9786-4520>

⁴Universidad de Ciencias Médicas de Pinar del Río. Facultad de Ciencias Médicas “Dr. Ernesto Che Guevara de la Serna”. Pinar del Río. Cuba. <http://orcid.org/0000-0002-9914-6039>

⁵Universidad de Ciencias Médicas de Pinar del Río. Hospital General Docente “Abel Santamaría Cuadrado”. Pinar del Río. Cuba. <http://orcid.org/0000-0003-4623-2942>

*Autor para la correspondencia: leo199509@nauta.cu

Recibido: 18 de febrero de 2019

Aceptado: 7 de marzo de 2019

Publicado: 15 de agosto de 2019

Citar como: Pérez Martín LJ, Pérez González S, Osuna Ramos M, Pozo Cabrera FD, Coador Cue AL. Diagnóstico clínico-ultrasonográfico de lesiones escrotales en pacientes del hospital Abel Santamaría Cuadrado. Univ Méd Pinareña [Internet]. 2019 [citado: fecha de acceso]; 15(2): 214-223. Disponible en: <http://galeno.pri.sld.cu/index.php/galeno/article/view/617>

RESUMEN

Introducción: la ecografía es una técnica no invasiva, ampliamente distribuida y de bajo costo, que constituye el estudio de elección de la enfermedad escrotal.

Objetivo: caracterizar clínica y ultrasonográficamente a los pacientes con lesiones escrotales atendidos en el hospital “Abel Santamaría Cuadrado”.

Método: se realizó un estudio observacional, descriptivo y transversal en pacientes con lesiones escrotales atendidos en el Hospital General Docente “Abel Santamaría Cuadrado” perteneciente a la provincia de Pinar del Río en el período comprendido entre 2016 y 2018. El universo estuvo constituido por 62 pacientes. Se emplearon métodos teóricos, empíricos y estadísticos para la recolección y el análisis de los datos.

Resultados: el grupo de edad de mayor incidencia fue el de 30 a 39 años (35,5 %). El dolor se constató en un 61,3 % de los pacientes, predominaron las lesiones que afectaron el escroto izquierdo (47,0 %). La

presencia de líquido en el escroto fue el hallazgo ultrasonográfico más frecuente (48,4 %) y la enfermedad de mayor incidencia fue el varicocele con un 43,5 %.

Conclusiones: la ecografía escrotal es una pieza clave en la evaluación de pacientes con síntomas a este nivel, tanto por la facilidad de acceso y de repetición, como por la gran información que aporta en la mayoría de los casos, lo que permite de forma inmediata, orientar el proceso y actitud a seguir en el paciente.

Palabras clave: Ultrasonografía; Diagnóstico; Escroto.

ABSTRACT

Introduction: ultrasound is a non-invasive, widely distributed and low-cost technique that constitutes the study of choice of scrotal disease.

Objective: to clinically and ultrasonographically characterize patients with scrotal lesions treated at the “Abel Santamaría Cuadrado” hospital.

Method: an observational, descriptive and cross-sectional study was carried out in patients with scrotal lesions treated at the “Abel Santamaría Cuadrado” General Teaching Hospital belonging to the province of Pinar del Río in the period between 2016 and 2018. The universe consisted of 62 patients. Theoretical, empirical and statistical methods were used for data collection and analysis.

Results: the age group with the highest incidence was 30 to 39 years old (35,5 %). Pain was found in 61,3 % of patients, lesions that affected the left scrotum predominated (47,0 %). The presence of fluid in the scrotum was the most frequent ultrasonographic finding (48,4 %) and the disease with the highest incidence was varicocele with 43,5 %.

Conclusions: scrotal ultrasound is a key piece in the evaluation of patients with symptoms at this level, both for ease of access and repetition, as well as for the great information it provides in most cases, which allows immediately, guide the process and attitude to follow in the patient.

Keywords: Ultrasonography; Diagnosis; Scrotum.

INTRODUCCIÓN

El empleo de la ecografía aplicado al diagnóstico de diversas patologías comenzó a extenderse clínicamente desde los años 60, con publicaciones sobre su uso en urología desde finales de esta década^(1,2).

A lo largo del siguiente decenio se produce una explosión de literatura sobre la aplicación de esta técnica diagnóstica a la patología testicular demostrando una gran eficacia en la diferenciación del origen intra o extratesticular de las lesiones estudiadas. Sin embargo, poder caracterizar la naturaleza de las lesiones no resultaba sencillo, en 1983, la ecografía no modificaba la fiabilidad diagnóstica, equiparándose a los métodos habituales de palpación y transluminación. El ultrasonido no influyó en la decisión de exploración quirúrgica de ninguno de sus pacientes, pero aconsejaban ya la realización de ecografía siempre que fuera posible anticipando la importancia que iba a tener esta exploración posteriormente^(3,4).

El desarrollo de transductores de alta frecuencia, la incorporación del Doppler color, la tecnología de armónicos y una mayor experiencia permiten actualmente exigir a la ecografía más información y ayuda

en la toma de decisiones terapéuticas de forma que la detección de una lesión escrotal no pase invariablemente por la exploración quirúrgica. Aunque siempre guiado por la clínica y la exploración, la ecografía es el método ideal para el diagnóstico y seguimiento de la patología escrotal^(5,6).

La ecografía con un transductor de alta frecuencia es la técnica de imagen de elección para el diagnóstico de la patología escrotal por su confiabilidad diagnóstica, amplia disponibilidad y bajo costo, además de ser un procedimiento no invasivo. Permite identificar estructuras y lesiones de pequeño tamaño en el escroto. Tiene una sensibilidad próxima al 100 % para el diagnóstico de masas escrotales⁽¹⁾.

La principal razón para el estudio ecográfico de un paciente con una masa en el escroto es determinar si se trata de un tumor testicular. Las neoplasias de testículo son las más frecuentes en pacientes jóvenes. La mayoría de las lesiones escrotales son extratesticulares y más del 95 % de las lesiones intratesticulares son malignas^(7,8).

Debido a la importancia del diagnóstico de las patologías escrotales y la elevada incidencia de estas, surge la necesidad de realizar la presente investigación, con el objetivo de caracterizar clínica y ultrasonográficamente a los pacientes con lesiones escrotales atendidos en el hospital “Abel Santamaría Cuadrado”.

MÉTODO

Se realizó un estudio observacional, descriptivo y transversal en pacientes con lesiones escrotales, atendidos en el Hospital General Docente “Abel Santamaría Cuadrado” perteneciente a la provincia de Pinar del Río, en el período comprendido entre 2016 y 2018. El universo estuvo constituido por 62 pacientes, que constituyen el total de personas que asistieron a la consulta de imagenología en el período 2016-2018 con síntomas sugestivos de entidades escrotales. Se trabajó con el total de pacientes del universo.

Para la recolección y análisis de la información se emplearon métodos teóricos, empíricos y estadísticos. En el nivel teórico los métodos empleados fueron el histórico-lógico, el de análisis-síntesis y el de inducción-deducción. En el nivel empírico se realizó la revisión documental de historias clínicas individuales y una revisión bibliográfica sobre los diferentes aspectos tratados en la investigación. En el nivel estadístico se efectuó el análisis descriptivo de los datos, mediante medidas de tendencia central y porcentajes.

Las variables estudiadas fueron edad en años, localización de la lesión, manifestaciones clínicas, hallazgos ultrasonográficos, diagnóstico definitivo y grados de varicocele.

Los datos obtenidos se procesaron en la hoja de cálculo Microsoft Excel 2010 y en el programa estadístico Stastical Package for the Social Sciencies (SPSS), versión 15.0. Los resultados se expusieron a través de tablas y gráficos.

Se cumplió con los principios de la ética médica y los aspectos establecidos en la Declaración de Helsinki.

RESULTADOS

El grupo de edad más representado fue el de 30 a 39 años con un 35,5 %. La media de edad fue de 31,2 años. La lesión se localizó con mayor frecuencia en el lado izquierdo con un 47,0 % (tabla 1).

Tabla 1. Distribución de los pacientes con lesiones escrotales según edad en años y localización de la lesión. Hospital General Docente “Abel Santamaría Cuadrado”. Pinar del Río. 2016-2019.

| Edad en años | Localización de la lesión | | | | | | Total | |
|--------------|---------------------------|-------------|-----------|-------------|-----------|-------------|-----------|------------|
| | Izquierdo | | Derecho | | Ambos | | No. | % |
| | No. | % | No. | % | No. | % | | |
| Menor de 20 | 2 | 3,2 | 1 | 1,6 | 1 | 1,6 | 4 | 6,5 |
| 20-29 | 8 | 12,9 | 4 | 6,4 | 3 | 4,8 | 19 | 30,6 |
| 30-39 | 11 | 19,7 | 1 | 1,9 | 2 | 3,2 | 22 | 35,5 |
| 49-49 | 6 | 9,6 | 9 | 14,5 | 3 | 4,8 | 12 | 19,4 |
| 50-59 | 1 | 1,6 | 2 | 3,2 | 0 | 0 | 4 | 6,5 |
| 60 o más | 0 | 0 | 4 | 6,4 | 3 | 4,8 | 1 | 1,6 |
| Total | 29 | 47,0 | 21 | 34,0 | 12 | 19,0 | 62 | 100 |

Fuente: historias clínicas individuales

La principal manifestación clínica fue el dolor con un 61,3 %, seguida por la sensación de peso con un 58,1 % (tabla 2).

Tabla 2. Distribución de los pacientes con lesiones escrotales según manifestaciones clínicas.

| Manifestaciones clínicas (N=62) | No. | % |
|------------------------------------|-----|------|
| Dolor | 38 | 61,3 |
| Sensación de peso | 36 | 58,3 |
| Aumento de volumen | 25 | 40,3 |
| Fiebre | 14 | 22,6 |
| Tumor palpable | 7 | 11,3 |

Fuente: historias clínicas individuales

La presencia de líquido en el escroto constituyó el hallazgo ultrasonográfico predominante con un 48,4 % (tabla 3).

Tabla 3. Distribución de los pacientes con lesiones escrotales según principales hallazgos ultrasonográficos.

| Hallazgos ultrasonográficos (N=62) | No. | % |
|---------------------------------------|-----|------|
| Presencia de líquido en el escroto | 30 | 48,4 |
| Distorsión | 13 | 21,0 |
| Edema de la pared | 13 | 21,0 |
| Presencia de nódulos | 6 | 9,7 |
| Presencia de imágenes complejas | 6 | 9,7 |
| Calcificaciones | 6 | 9,7 |

Fuente: historias clínicas individuales

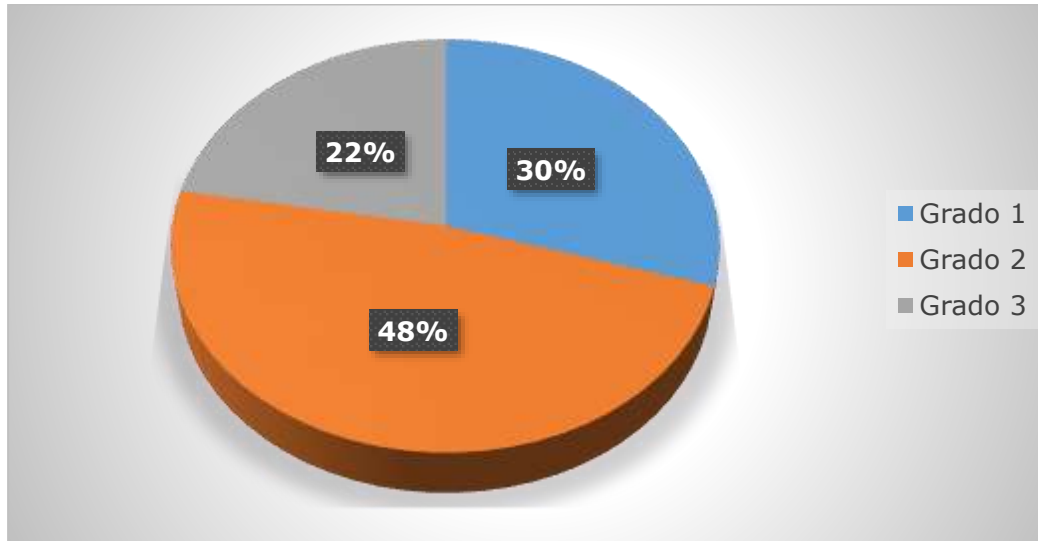
La enfermedad más frecuente resultó ser el varicocele con un 43,5 %, seguido de la orquitis/epididimitis que mostraron un 18,1 % de aparición (tabla 4).

Tabla 4. Distribución de los pacientes con lesiones escrotales según diagnóstico definitivo ultrasonográficos.

| Diagnóstico definitivo (N=62) | No. | % |
|----------------------------------|-----|------|
| Varicocele | 27 | 43,5 |
| Orquitis/epididimitis | 10 | 16,1 |
| Tumor Parenquimatoso | 8 | 12,9 |
| Quiste de epidídimo | 7 | 11,3 |
| Infarto testicular | 3 | 4,8 |
| Absceso testicular | 3 | 4,8 |
| Quiste del parénquima | 1 | 1,6 |

Fuente: historias clínicas individuales

El 48,1 % de los pacientes con varicocele presentaron grado 2 (figura 1).



Fuente: historias clínicas individuales

Figura 1. Distribución de los pacientes con lesiones escrotales según grados de varicocele.

DISCUSIÓN

La patología escrotal sigue siendo un reto diagnóstico por las numerosas etiologías posibles, incluyendo procesos inflamatorios, torsión del cordón espermático, trauma y otros. El ultrasonido es el estudio mandatorio y de rutina en pacientes que se presentan con síntomas escrotales. Se considera el estudio no invasivo más sensible en estas lesiones⁽⁹⁾.

En la presente investigación la edad más afectada por lesiones escrotales resultó ser entre 20 y 40 años. En general, si se considera que las principales lesiones escrotales en el estudio resultaron ser varicocele, orquitis/ epididimitis, tumor parenquimatoso y los quistes de epidídimo se puede explicar el porqué de mayor frecuencia de estos grupos de edades.

Lurvey y colaboradores⁽⁷⁾ reportaron que el varicocele es infrecuente en los niños menores de 10 años y se torna más frecuente al principio de la pubertad. Se encuentra entre el 15 % y el 20 % de los adolescentes, con una incidencia similar en la edad adulta. Gkentzis y colaboradores⁽¹⁰⁾ plantean que la orquiepididimitis constituye la causa más común (80-90 % de los casos) de escroto agudo en pacientes mayores de 18 años.

El cáncer de testículo representa el 1 % de las neoplasias en los hombres. Sin embargo, en el grupo de edad entre los varones de 20 a 35 años es la neoplasia más frecuente⁽¹¹⁾.

Dell'Atti⁽¹²⁾ en un estudio de 49 pacientes diagnosticados ecográficamente con lesiones testiculares (mono o bilaterales) $\leq 1,5$ cm y tratados con cirugía testicular conservada guiada por eco encontró que la edad media de los pacientes fue de 33 años, resultados similares a los obtenidos en la presente investigación.

En el estudio realizado por Zevallos y colaboradores⁽¹³⁾, donde se estudiaron 75 casos de orquiepididimitis, evaluando sus complicaciones, los autores reportaron que la media de edad de sus pacientes fue 54 años,

teniendo su paciente más joven 15 años y el de mayor edad 84 años. Resultados que no coinciden con la presente investigación.

El lado más afectado de lesiones escrotales resultó el izquierdo lo que podría deberse a que la principal causa de estas anomalías fue el varicocele, entidad sobre la que se reporta en la literatura consultada que el 90 % son izquierdos y se ha reportado que es bilateral en un 15 %. Su formación se ha atribuido a una variante anatómica de la normalidad que implica el aumento de presión en la vena espermática izquierda y un sistema valvular venoso atrófico, incompetente o ausente.

El presente estudio coincide con el realizado por Calderón Plazarte y colaboradores⁽¹⁴⁾ en el que también se obtuvo un predominio de afecciones en el lado izquierdo.

Con respecto a las manifestaciones clínicas, el dolor, la sensación de peso y el aumento de volumen se presentaron con mayor frecuencia, esto pudiera deberse a que las causas más comunes de dolor escrotal agudo incluyen principalmente la torsión testicular y la epididimitis.

En la torsión testicular el paciente se presenta con dolor intenso de aparición brusca, testículo ascendido y rotado sobre su eje, con edema escrotal^(15,16). Por su parte, la epididimitis infecciosa suele cursar con fiebre alta, escalofríos y síntomas urinarios irritativos que se acompañan de dolor testicular por inflamación severa del epidídimo. El hallazgo de una lesión testicular maligna con dolor agudo es muy infrecuente. No obstante, cerca del 15 % de los casos de neoplasias testiculares es detectado en el contexto de una ecografía motivada por un trauma testicular. Es aquí donde reviste suma importancia realizar controles periódicos en caso de identificarse áreas hipoecoicas en el testículo que ha sufrido un traumatismo⁽⁹⁾.

El dolor en el caso del varicocele es menos importante, clínicamente, la gran mayoría de los pacientes son sintomáticos, presentando molestias testiculares y aumento de volumen. El diagnóstico clínico del varicocele mediante la exploración física detallada del cordón espermático y el propio testículo es fundamental. En la mayoría de los casos, el hallazgo es casual en el transcurso de una exploración física de rutina o en sujetos que asisten a consultas de infertilidad.

Calderón Plazarte y colaboradores⁽¹⁴⁾ en su investigación reportan que varios estudios describen el dolor como un síntoma del varicocele que está presente en el 2 % a 11 % de los casos, en su serie fue del 15,9 %. El estudio realizado coincide con el de Zevallos y colaboradores⁽¹³⁾ quienes encontraron en la sintomatología inicial de sus pacientes el dolor de la región escrotal comprometida y el aumento de tamaño del testículo. Dell'Atti⁽¹²⁾ encontró como síntomas, en los pacientes de su serie, un nódulo testicular palpable en un 32,7 % y dolor escrotal en un 12,2 %, teniendo baja frecuencia de presentación el dolor, lo que no concuerda con los resultados obtenidos.

Por otra parte, los hallazgos ultrasonográficos más frecuentes resultaron ser la presencia de líquido en el escroto, la distorsión y el edema de la pared. Se encontraron con menor frecuencia la presencia de nódulos, la presencia de imágenes complejas y las calcificaciones.

Santa Eulalia y colaboradores⁽¹⁷⁾ plantean que en el caso del varicocele, ecográficamente pueden observarse venas del plexo pampiniforme menores de 2 mm de diámetro. Cuando estas son tortuosas, su calibre mayor de 2-3 mm y aumentan con la bipedestación o la maniobra de Valsalva hablamos de varicocele. En el caso de la orquiepididimitis, la cabeza del epidídimo es la estructura más afectada;

puede acompañarse de moderado hidrocele, en ocasiones con septos ecogénicos que indica su naturaleza exudativa, aumento de la ecogenicidad de la grasa peri-epididimaria y de la grasa que rodea al cordón espermático por edema, y de engrosamiento de cubiertas testiculares.

Rodríguez de Alarcón e Hijano Bandera⁽¹⁸⁾ refieren que en el ultrasonido no es infrecuente observar lesiones quísticas en el interior del testículo, apreciando quistes parenquimatosos y quistes de albugínea hasta en un 10 y un 0,7 % respectivamente, siendo frecuente la presencia simultánea de quistes de epidídimo o espermatoceles.

Otro hallazgo encontrado son las calcificaciones, las cuales producen una imagen típica de punteado ecorrefringente difuso con un diámetro máximo de 1-2 mm sin sombra acústica posterior variando desde un número escaso a una distribución densa y homogénea por todo el parénquima. Los tumores originados en la túnica albugínea o en la vaginal testicular son muy raros y en su mayoría benignos. Los más habituales corresponden a los tumores adenomatoides que con mayor frecuencia se localizan en epidídimo, aunque pueden encontrarse también en cordón, deferentes o próstata. Su aspecto ecográfico es generalmente isoecoico, aunque este punto es variable sobre todo en los de albugínea. Son de pequeño tamaño (menor de 1 cm) y es muy característica su forma oval. La ecografía presenta una sensibilidad del 100 % en la detección de tumores malignos del testículo y una especificidad del 99 %. Puede diferenciar el origen intra o extratesticular en el 98-100 % de los casos⁽¹⁸⁾.

Se concluye que la ecografía escrotal es una pieza clave en la evaluación de pacientes con síntomas a este nivel, tanto por la facilidad de acceso y de repetición, como por la gran información que aporta en la mayoría de los casos, lo que permite de forma inmediata, orientar el proceso y actitud a seguir en el paciente.

CONFLICTO DE INTERESES

Los autores declaran que no existe conflicto de intereses.

CONTRIBUCIÓN DE AUTORÍA

LJPM participó en la concepción y diseño del artículo. MOR, SPG, FDPC y ALCC participaron en el análisis, recolección e interpretación de los datos. Todos participaron en la redacción, revisión del manuscrito, y aprobación de la versión final.

REFERENCIAS BIBLIOGRÁFICAS

1. Langston JP, Schultz H, Sukhu T, Lomboy J, Macey M, Orcutt VL, et al. Advanced Practice Providers in US Urology. *Journal of the American College of Surgeons* [Internet]. 2016 [citado 2018 Oct 04]; 223(4):e57-e57. Disponible en: <https://www.clinicalkey.es/#!/content/journal/1-s2.0-S1072751516313679>
2. Fine EM. Ultrasound and Complete Urologist Part 2: Outcomes. *Urologic Oncology: Seminars and Original Investigations* [Internet]. 2017 [citado 2018 Oct 10];35(10):586-592. Disponible en: <https://www.clinicalkey.es/#!/content/journal/1-s2.0-S1078143917303897>
3. Galosi P, Fulvi A, Fabiani L, Servi A, Filosa L, Leone A, et al. Testicular sparing surgery in small testis masses: A multinstitutional experience. *Archivio Italiano di Urologia e Andrologia* [Internet]. 2016 [citado

2018 Oct 04]; 88(4). Disponible en: <https://www.pagepressjournals.org/index.php/aiua/article/download/aiua.2016.4.320/6211>

4. Qian L, Abhinav V, Peter FH, Feixiang X, Anthony ES. The Value of Active Ultrasound Surveillance for Patients With Small Testicular Lesions. *Ultrasound Quarterly* [Internet]. 2016 [citado 2018 Oct 05]; 33(1): 23-27. Disponible en: <https://insights.ovid.com/pubmed?pmid=27575843>

5. Wardak S, Wardak H, Khan M. Is scrotal ultrasound scan necessary in patients with clinically suspected benign testis pathology? *International Journal of Surgery* [Internet]. 2015 [citado 2018 Oct 05]; 23:S123-S123. Disponible en: <https://www.clinicalkey.es/#!/content/journal/1-s2.0-S1743919115009516>

6. Sorokin I, Welliver Ch, Elebyjian L, Feustel PJ, McCullough A. Interinstitutional Variability in Testicular Volumes and Varicocele Presence by Ultrasound: Surprising Discrepancies and Implications for Clinical Decision Making. *Urology* [Internet]. 2015 [citado 2018 Oct 10]; 85(5):1079-1084. Disponible en: <https://www.clinicalkey.es/#!/content/journal/1-s2.0-S0090429515001934>

7. Lurvey R, Durbin B, Kurzrock EA. Adolescent varicocele: a large multicenter analysis of complications and recurrence in academic programs. *J Pediatr Urol* [Internet]. 2015 [citado 2018 Oct 07]; 11(4): 186. Disponible en: <https://www.sciencedirect.com/science/article/pii/S1477513115001710>

8. Brime Menéndez R, Acosta Reveles MA, Albers Acosta E, Oliver Gómez C. Patología testicular benigna: hidrocele, criptorquidia y varicocele. *Medicine* [Internet]. 2015 [citado 2018 Oct 07]; 11(83):4972-4976. Disponible en: <https://www.clinicalkey.es/#!/content/journal/1-s2.0-S0304541215001821>

9. Márquez Sánchez MP. Desarrollo y evaluación de una aplicación multimedia para el aprendizaje de Ecografía Escrotal. (tesis). España: Universidad de Málaga; 2017. Disponible en: <https://riuma.uma.es/xmlui/handle/10630/16240>

10. Gkentzis A, Lee L, Ann R. The aetiology and current management of prepubertal epididimitis. *Coll Surg Engl* [Internet]. 2014 [citado 2018 Oct 13]; 96: 181-183. Disponible en: <https://publishing.rcseng.ac.uk/doi/pdfplus/10.1308/003588414X13814021679311>

11. Ates F, Malkoc E, Zor M, et al. Testis-sparing surgery in small testicular masses not suspected to be malignant. *Clin Genitourin Cancer* [Internet]. 2016 [citado 2018 Oct 13]; 14: 49-53. Disponible en: <https://www.ncbi.nlm.nih.gov/pubmed/26411594>

12. Dell'Atti L. Efficacy of ultrasound-guided testicle-sparing surgery for small testicular masses. *Journal of Ultrasound* [Internet]. 2016 [citado 2018 Oct 15]; 19(1): 29-33. Disponible en: <https://www.ncbi.nlm.nih.gov/pmc/articles/PMC4762845/>

13. Zevallos C, Ruiz MJ, Aleman CM, Martinez N, Gonzalez GA, Cegarra MF. Estudio Ecográfico de las Complicaciones de la Orquiepididimitis. *SERAM 2012*. Disponible en: <http://www.10.1594/seram2012/S-0448>

14. Calderón Plazarte VF, Angulo Madero JM, Soto Beauregard C, Pérez Romero N, Ávila Ramírez LF et al. Valoración del crecimiento testicular tras el tratamiento del varicocele en la infancia y adolescencia en función de la técnica empleada. *Cir Pediatr* [Internet]. 2016 [citado 2018 Oct 18]; 29: 175-179. Disponible en: https://www.secipe.org/coldata/upload/revista/2016_29-4_175_179.pdf

15. Barrio M, Gené E, Durán C, Campos C. Características clínicoecográficas y resultados a largo plazo de los pacientes atendidos por torsión testicular. *Emergencias* [Internet]. 2014 [citado 2018 Oct 18]; 26: 206-209. Disponible en: <https://dialnet.unirioja.es/servlet/articulo?codigo=5418503>
16. DaJusta D, Granberg C, Villanueva C, Baker L. Contemporary review of testicular torsion: New concepts, emerging technologies and potential therapeutics. *J Pediatr Urol* [Internet]. 2013 [citado 2018 Oct 18]; 9: 723-730. Disponible en: <https://www.sciencedirect.com/science/article/pii/S1477513112002215>
17. Santa ME, Sánchez PJ, Jara AM, Trucco FE, Olimpiu F. Quiste epidermoide testicular: Diagnóstico ecográfico preoperatorio y correlación radiopatológica. *Rev. chil. radiol* [Internet]. 2015 [citado 2018 Oct 19]; 21(2): 49-52. Disponible en: https://scielo.conicyt.cl/scielo.php?script=sci_arttext&pid=S071793082015000200003&lng=es
18. Rodríguez de Alarcón J, Hijano Bandera F. Identificación y tratamiento de las principales patologías testiculares. *Form Act Pediatr Aten Prim* [Internet]. 2018 [citado 2018 Oct 21]; 11(1): 43-50. Disponible en: http://archivos.fapap.es/files/6391618RUTA/09_Patologias_testiculares.pdf