






## Esclerosis tuberosa: reporte de un caso

### Tuberous sclerosis: a case report

Elys María Pedraza-Rodríguez<sup>1</sup>  , Victor Ernesto González-Velázquez<sup>1</sup> , Daniella Alejandra Villar-Gacives<sup>1</sup>   
Yamile Alba-Pacheco<sup>2</sup> 

<sup>1</sup>Universidad de Ciencias Médicas de Villa Clara. Facultad de Medicina. Villa Clara, Cuba.

<sup>2</sup>Universidad de Ciencias Médicas de Villa Clara. Hospital Pediátrico Universitario “José Luis Miranda”. Villa Clara, Cuba.

Recibido: 25 de junio de 2020 | Aceptado: 03 de agosto de 2020 | Publicado: 05 de agosto de 2020

Citar como: Pedraza-Rodríguez EM, González-Velázquez VE, Villar-Gacives DA, Alba-Pacheco Y. Esclerosis tuberosa: reporte de un caso. Univ Méd Pinareña [Internet]. 2021 [citado: fecha de acceso]; 17(2):e586. Disponible en: <http://www.revgaleno.sld.cu/index.php/ump/article/view/586>

## RESUMEN

**Introducción:** la esclerosis tuberosa es un trastorno multisistémico crónico que presenta un patrón de herencia autosómico dominante. La severidad de los síntomas y complicaciones determinan el pronóstico en estos pacientes

**Presentación del caso:** paciente femenina de tres años de edad, de piel blanca, que acude a cuerpo de guardia del Hospital Pediátrico Provincial “José Luis Miranda” por presentar, según refiere la madre, falta de atención y dolores de cabeza. Se realiza interrogatorio, examen físico y se le indican complementarios. Aunque los exámenes no reflejaron ninguna anomalía se puede plantear en esta paciente un síndrome neurocutáneo (la esclerosis tuberosa). Actualmente se encuentra en control periódico por los servicios de neuropediatría, cardiología, dermatología y oftalmología.

**Conclusiones:** la esclerosis tuberosa es un síndrome neurocutáneo con repercusión sistémica. En algunas ocasiones las lesiones dermatológicas son la forma de presentación más temprana de la enfermedad. El correcto examen físico de la piel es necesario para llegar a un diagnóstico oportuno de los síndromes neurocutáneos. Por su variación entre sujetos, el dominio de los criterios mayores y menores, constituye una necesidad.

**Palabras clave:** Esclerosis tuberosa; Síndromes Neurocutáneos; Trastornos Heredodegenerativos del Sistema Nervioso.

## ABSTRACT

**Introduction:** tuberous sclerosis is a chronic multisystem disorder with an autosomal dominant inheritance pattern, where the severity of symptoms and complications determine the prognosis in these patients.

**Case report:** three-year-old, white skin female patient, who went to the on-call department of Jose Luis Miranda Provincial Pediatric Hospital because, according to her mother, she presented inattention and headaches. Questioning, physical examination and complementary tests were performed. Although the tests did not show any abnormality, a neurocutaneous syndrome (tuberous sclerosis) may be suspected in this patient. She is currently under periodic monitoring by the Neuropediatrics, Cardiology, Dermatology and Ophthalmology services.

**Conclusions:** tuberous sclerosis is a neurocutaneous syndrome with systemic repercussions. Sometimes dermatologic lesions are the earliest form of presentation of the disease. Correct physical examination of the skin is necessary to reach a timely diagnosis of neurocutaneous syndromes. Because of its variation between subjects, mastery of the major and minor criteria is a requirement.

**Key words:** Tuberous Sclerosis; Neurocutaneous Syndromes; Heredodegenerative Disorders, Nervous System.

## INTRODUCCIÓN

El complejo esclerosis tuberosa (CET) o esclerosis tuberosa (ET) es un trastorno multisistémico crónico que presenta un patrón de herencia autosómico dominante.<sup>(1)</sup> Fue descrita por primera vez por Bourneville, en 1880.<sup>(2)</sup> Sus estudios fueron post mortem, pues realizaba autopsias a aquellos pacientes que sufrían de convulsiones y retraso mental, donde pudo identificar características de la enfermedad. Además, identificó áreas escleróticas en el cerebro, tumores amarillentos en los riñones y múltiples tumores blanquecinos en los ventrículos laterales.<sup>(3)</sup>

El nombre de esclerosis tuberosa se compone la palabra latina tuber (crecimiento en forma de raíz) y la palabra griega skleros (duro), para referirse a las lesiones gruesas y firmes llamadas túberes.<sup>(4)</sup> La esclerosis tuberosa es una enfermedad genética hereditaria, autosómica dominante; los genes involucrados son el TSC1 en el locus génico 9q34 (que codifica hamartina) o TSC2 (codificación de tuberina) el locus génico 16p13.<sup>(2)</sup>

La severidad de los síntomas y complicaciones determinan el pronóstico en estos pacientes; sobre todo se hace más sombrío si existe afectación renal y del sistema nervioso.<sup>(5)</sup> El complejo de esclerosis tuberosa es una enfermedad rara en el contexto de la comunidad científica, y se presenta con una incidencia estimada de 1 entre 6 000 a 10 000 nacidos vivos, a nivel mundial.<sup>(6)</sup>

En América Latina no existen muchos registros sobre la prevalencia, aunque se han documentado algunos reportes, como es el caso de Brasil, donde se estima una incidencia de 1 por 10 mil a 50 mil nacidos vivos. En Costa Rica se registró una prevalencia de 3,09 pacientes por cada 100 000 nacidos vivos.<sup>(7)</sup> En Cuba la evidencia de ET es escasa debido a la baja incidencia de la enfermedad; específicamente en la provincia de Villa Clara la incidencia es baja, hasta el momento.

## PRESENTACIÓN DE CASO

Paciente femenina de tres años de edad, de piel blanca que acude a cuerpo de guardia del Hospital Pediátrico Provincial “José Luis Miranda”, en el municipio Santa Clara, por presentar falta de atención y dolores de cabeza, referidos por la madre. Al analizar los antecedentes patológicos familiares, un hermano menor tiene diagnóstico de esclerosis tuberosa.

En estos momentos la paciente presenta episodios sincopales desde hace aproximadamente tres meses, que duran alrededor de siete minutos en número de dos veces al día, casi diariamente. Se acompaña de sudoraciones profusas y dolor de cabeza; también ha presentado déficit de atención, por lo que es traída a cuerpo de guardia para su estudio y tratamiento.

Al examen físico se encontró en la piel cuatro lesiones tipo máculas hipocrómicas múltiples de borde romo y agudo en forma de hoja de fresno, distribuidas en la espalda, con un tamaño de 5,2 mm (figura 1) y extremidades, con tamaños variados.

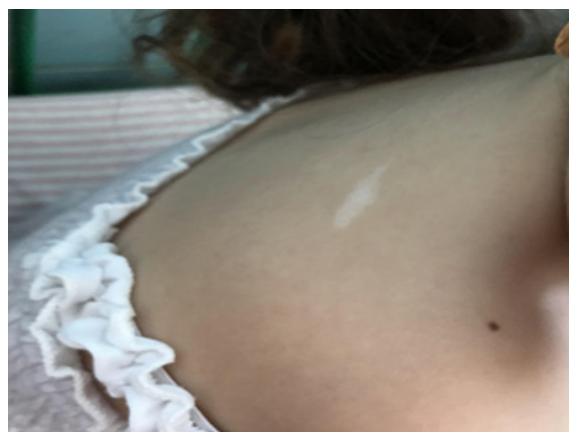

Figura 1. Mácula hipocrómica en hoja de fresno en la espalda de 5,2 mm

La mácula de la mano mide 5 mm, la de la rodilla 5,3 mm y la del brazo 3 mm (figura 2). También se observaron máculas hipocrómicas de bordes definidos en confetti en la zona lumbar derecha (figura 3).

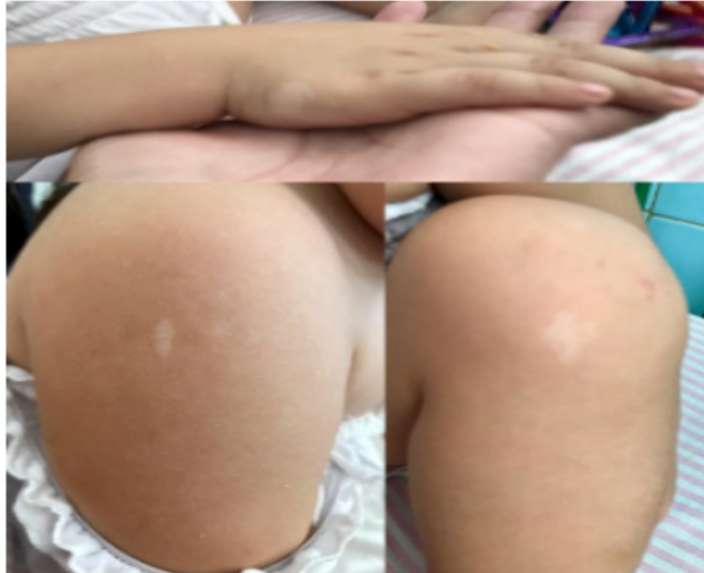

Figura 2. Máculas hipocrómicas en hoja de fresno en las extremidades.

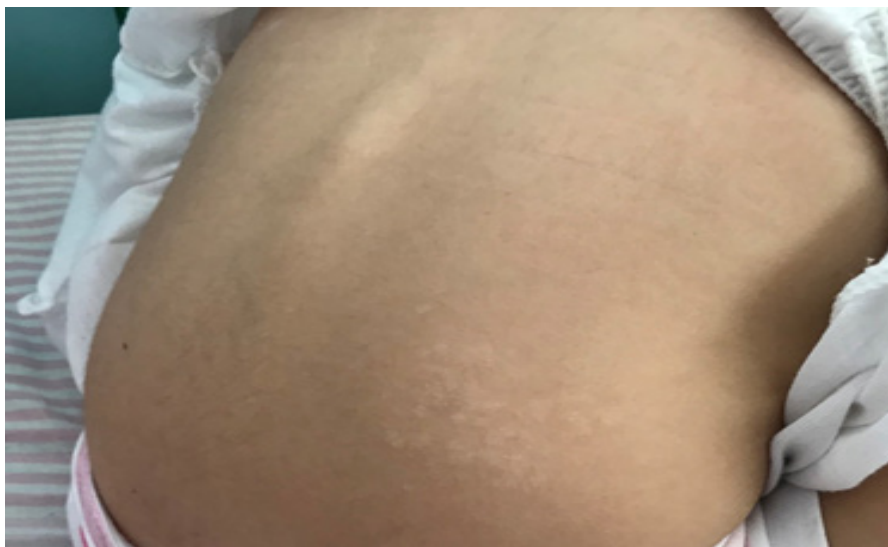

Figura 3. Máculas hipocrómicas de bordes definidos en confetti.

Al examen neurológico se observa paciente activa, alerta, sin defecto motor ni signos meníngeos.

Se le indican exámenes complementarios tales como: hemograma, hematocrito, eritrosedimentación, glicemia, leucograma, tomografía axial computarizada (TAC) de cerebro, electroencefalograma, ecografía renal y ecografía cardiaca (descartó la presencia de anomalías cardiacas). Todos los complementarios reflejaron valores normales.

Aunque los exámenes complementarios no reflejaron ninguna anomalía, se planteó en esta paciente un probable síndrome neurocutáneo (esclerosis tuberosa) de acuerdo con los criterios para el diagnóstico de esta enfermedad.

La paciente cumple con un criterio mayor (máculas hipomelanóticas, más de tres  $\geq$  5mm) y uno menor (lesiones cutáneas en confeti). Actualmente se encuentra en control periódico por los servicios de neuropediatría, cardiología, dermatología y oftalmología.

## DISCUSIÓN

El complejo de esclerosis tuberosa es una enfermedad genética, donde del 75 al 80 % de los casos presentan una mutación en el gen TCS2, mientras que en el 10 al 30 % del resto de los pacientes, se produce por una mutación en el TSC1. Se plantea que aquellos que poseen alteraciones en TCS2 poseen un fenotipo más severo comparado con el TCS1.<sup>(8)</sup>

En la actualidad existen criterios clínicos para su diagnóstico que se clasifican en mayores (11 criterios) y menores (6 criterios). Entre los criterios mayores se encuentran las máculas hipomelanóticas (más de tres  $\geq$  5mm), angiofibroma facial  $>$  3 o placa fibrosa cefálica, parche de Shagreen (nevus de tejido conjuntivo) y nódulos subependimarios; entre los criterios menores se encuentran las lesiones cutáneas en confeti, fibromas intraorales ( $>$ 2), parche acrómico de la retina, múltiples quistes renales. Basados en esos criterios se clasifica la esclerosis tuberosa como definitiva si están presentes dos criterios mayores o uno mayor y dos menores, probable si se registran uno mayor y uno menor y posible cuando se observa un criterio mayor o dos menores o más.<sup>(9)</sup>

Está reportado que más del 90 % de los niños o adultos con ET, pueden experimentar uno o más desórdenes neuropsiquiátricos en su vida, entre ellos: autismo, déficit cognitivo, trastorno por déficit de atención con hiperactividad, conductas disruptivas y problemas emocionales.<sup>(10)</sup> En este caso específico, las manifestaciones neurológicas presentadas fueron déficit de atención y dolores de cabeza; aunque la epilepsia es una de las secuelas más comunes en estos pacientes, sobre todo dentro del primer año de vida como refiere Monteiro y col<sup>(11)</sup>.

En el presente caso la TAC de cerebro no evidenció anomalías, pero se ha reportado como hallazgos más comunes: tubers corticales y nódulos subependimarios, el astrocitoma subependimario de células gigantes y las anomalías de la sustancia blanca.<sup>(11)</sup>

En cuanto a las lesiones dermatológicas, las más comunes reportadas en la literatura son las máculas hipopigmentadas, que se encuentran en el 90 % de los afectados; aparecen en forma de hoja de fresno en tronco y extremidades, además de otras no tan frecuentes como el parche de Shagreen, angiofibromas faciales y fibromas ungueales.<sup>(12)</sup> En este caso, las lesiones que se presentaron fueron las hipomelanóticas en forma de hoja de fresno en espalda y extremidades.

En el presente caso, la ecografía renal no mostró lesiones cancerosas en los riñones, lo que difiere con lo planteado por Salgado y col.<sup>(13)</sup> quienes afirman que es frecuente observar en estos pacientes la presencia de tumores benignos, como los angiomiolipomas renales.

También se ha descrito la frecuente presencia de tumores cardiacos en pacientes con esclerosis tuberosa, entre los cuales el rabdomioma es el más común, lo que representa el 80 % de todos los tumores cardiacos en estos pacientes, como refieren Benavides y col<sup>(14)</sup>.

Otra de las enfermedades asociadas con el complejo esclerosis tuberosa es la linfangioleiomiomatosis, una enfermedad pulmonar que resulta rara, y en la ausencia del síndrome solo afecta a mujeres en edad fértil. Se ha descrito que en el 1 % de las personas que padecen ET aparece esta afectación pulmonar.<sup>(15)</sup> En el presente caso no se encontraron enfermedades pulmonares.

En cuanto a los trastornos oftalmológicos, se ha observado que en los pacientes con ET también se pueden encontrar algunas tumoraciones benignas llamadas hamartomas, que generalmente se encuentran en la retina y el cerebro, y pueden afectar múltiples órganos. Dentro de los tumores oculares, el hamartoma de células astrocíticas es la lesión oftalmológica más común en pacientes diagnosticados con ET.<sup>(16)</sup> En esta paciente el examen físico no reveló la presencia de tumores en los globos oculares.

La variedad de comorbilidades descritas en la literatura no se relaciona con el caso presentado, en el cual solo se hallaron las lesiones dermatológicas, déficit de atención, cefaleas y episodios sincopales. Esto puede estar en relación con la edad, ya que al ser una paciente pediátrica podría presentar otras manifestaciones de la enfermedad en la adolescencia o la adultez. Es precisamente por esto que, posterior al diagnóstico, debe llevarse a cabo un seguimiento continuo, individualizado y multidisciplinario por los servicios de neurología, cardiología, dermatología, oftalmología, genética médica y oncología.

## CONCLUSIONES

La esclerosis tuberosa es un síndrome neurocutáneo con repercusión sistémica. En algunas ocasiones las lesiones dermatológicas son la forma de presentación más temprana de la enfermedad. El correcto examen físico de la piel es necesario para llegar a un diagnóstico oportuno de los síndromes neurocutáneos. Por su variación entre sujetos, el dominio de los criterios mayores y menores, constituye una necesidad.

## CONFLICTO DE INTERESES

Los autores declaran que no existe conflicto de intereses.

## CONTRIBUCIÓN DE LOS AUTORES

Todos los autores participaron en la conceptualización, redacción -borrador original, redacción -revisión y edición.

## FINANCIACIÓN

Los autores declaran que no recibieron financiación para el desarrollo del presente artículo.

## REFERENCIAS BIBLIOGRÁFICAS

1. Wilbur C, Sanguansersri C, Chable H, Anghelina M, Peinhof S, Anderson K, et al. Manifestations of tuberous sclerosis complex: the experience of a provincial clinic. *Can J NeurolSci*[Internet]. 2017 [citado 01/05/2020]; 44(1):35-43. Disponible en: <https://www.cambridge.org/core/journals/canadian-journal-of-neurological-sciences/article/manifestations-of-tuberous-sclerosis-complex-the-experience-of-a-provincial-clinic/278112FB7E08C0A3267E9E9BB444DDF4/core-reader>
2. Arango J, Delgado J, Saldarriaga W. Esclerosis tuberosa, diagnóstico fetal y materno. *Revista chilena de obstetricia y ginecología*[Internet]. 2015 [citado 01/05/2020]; 80(6):475-480. Disponible en: <https://doi.org/10.4067/s071775262015000600007>
3. Cammarata-Scalisi F, Stock F, Velazco N, Da Silva G, Lacruz-Rengel MA, Avendaño A. Hallazgos clínicos y epidemiológicos en la neurofibromatosis tipo 1 y el complejo esclerosis tuberosa en una serie de pacientes pediátricos. *Boletín Médico del Hospital Infantil de México* [Internet]. 2019 [citado 01/05/2020]; 75(5):287-94. Disponible en: <https://doi.org/10.24875/bmhim.m18000035>
4. Cammarata-Scalisi, F, Lacruz-Rengel, MA, Stock, F, Vidales, C, Callea, M. Aspectos clínicos y genéticos del complejo esclerosis tuberosa. *Archivos Venezolanos de Puericultura y Pediatría* [Internet]. 2017 [citado 01/05/2020]; 80(1):27-33. Disponible en: <https://www.redalyc.org/articulo.oa?id=367951839007>
5. Núñez E, Bonilla Y, Varela D. Actualización de métodos diagnósticos en el Complejo de Esclerosis Tuberosa. *Rev Mex Neuroci* [Internet]. 2016 [citado 01/05/2020];17(4):86-95. Disponible en: <https://www.medigraphic.com/pdfs/revmexneu/rmn-2016/rmn164j.pdf>

6. Avgeris S, Fostira F, Vagen A, Ninios Y, Delimitsou A, Vodicka R, et al. Mutational analysis of TSC1 and TSC2 genes in Tuberous Sclerosis Complex patients from Greece. SciRep[Internet]. 2017 [citado 01/05/2020]; 7(1):16697. Disponible en: <https://www.nature.com/articles/s41598-017-16988-w>
7. Gómez-Cerdas MT, Vargas-Morales JA. Esclerosis tuberosa. Revista Médica Sinergia [Internet]. 2019 [citado 01/05/2020]; 4(3):21-37. Disponible en: <https://revistamedicasinergia.com/index.php/rms/article/view/182/446>
8. Hodgson N, Kinori M, Goldbaum MH, Robbins SL. Ophthalmic manifestations of tuberoussclerosis: a review. Clin Exp Ophthalmol [Internet]. 2017 [citado 01/05/2020]; 45(1):81-86. Disponible en: <https://onlinelibrary.wiley.com/doi/epdf/10.1111/ceo.12806>
9. Northrup H, Krueger DA, Northrup H, Krueger DA, Roberds S, Smith K, et al. Tuberous Sclerosis Complex Diagnostic Criteria Update: Recommendations of the 2012 International Tuberous Sclerosis Complex Consensus Conference. Pediatric Neurology [Internet]. 2013 [citado 01/05/2020]; 49(4):243-54. Disponible en: <https://www.ncbi.nlm.nih.gov/pmc/articles/PMC4080684/>
10. De Vries PJ, Whittemore VH, Leclezio L, Byars AW, Dunn D, Ess KC, et al. Tuberous sclerosis associated neuropsychiatric disorders (TAND) and the TAND Checklist. PediatrNeurol [Internet]. 2015 [citado 01/05/2020]; 52(1):25-35. Disponible en: [https://www.pedneur.com/article/S0887-8994\(14\)00602-X/fulltext](https://www.pedneur.com/article/S0887-8994(14)00602-X/fulltext)
11. Monteiro T, Garrido C, Piña S. Esclerosis Tuberosa: caracterización clínica e intento de correlación fenotipo/genotipo. Anales de pediatría [Internet]. 2014 [citado 01/05/2020]; 81(5): 289-296. Disponible en: <https://www.analesdepediatria.org/es-esclerosis-tuberosa-caracterizacion-clinica-e-articulo-S1695403314001751>
12. Jacks SK, Witman PM. Tuberous Sclerosis Complex: An Update for Dermatologists. Pediatr Dermatol [Internet]. 2015 [citado 01/05/2020]; 32(5):563-70. Disponible en: <https://doi.org/10.1111/pde.12567>
13. Salgado AG, Belaunzarán A, Gandini A. Esclerosis Tuberosa: hallazgos radiológicos en SNC y riñones: a propósito de un caso. Rev HPC [Internet]. 2013 [citado 01/05/2020]; 16(1):25-28. Disponible en: <https://hpc.org.ar/wp-content/uploads/905-6-Salgado1.pdf>
14. Savío Benavides A, Oliva Rodríguez J, García Morejón C, García Guevara C, Arencibia Faire J, Ponce Bittar J. Diagnóstico ecocardiográfico de los tumores primarios del corazón en el feto. Revista Cubana de Pediatría [Internet]. 2009 [citado 01/05/2020]; 81(4):1-9. Disponible en: [http://scielo.sld.cu/scielo.php?script=sci\\_arttext&pid=S0034-75312009000400001](http://scielo.sld.cu/scielo.php?script=sci_arttext&pid=S0034-75312009000400001)
15. Pineda-Bocanegra JL, Velásquez-Cantillo KL, Maestre-Serrano R, Santiago-Henríquez EA. Linfangioleiomiomatosis pulmonar, una rara enfermedad pulmonar: presentación de un caso clínico. Revista chilena de enfermedades respiratorias [Internet]. 2019 [citado 01/05/2020]; 35(1):58-62. Disponible en: [https://scielo.conicyt.cl/scielo.php?pid=S0717-73482019000100058&script=sci\\_arttext&tlng=p](https://scielo.conicyt.cl/scielo.php?pid=S0717-73482019000100058&script=sci_arttext&tlng=p)
16. Zito C, Daud R, Nejamkin D, Peguino E, Leguia M. Hamartoma de células astrocíticas en paciente con esclerosis tuberosa. RevHosp El Cruce [Internet]. 2018 [citado 01/05/2020]; 2017(21):51-5. Disponible en: <https://pesquisa.bvsalud.org/portal/resource/pt/biblio-915436>