

Imagen en la Medicina

Carcinoma epidermoide de pulmón con metástasis ganglionar

Epidermoid carcinoma of the lung with lymph node metastasis

Jorge José Pérez-Asseff¹  , Joan Luis Hernández-Valle² ¹Universidad de Ciencias Médicas de Ciego de Ávila. Hospital Provincial General Docente “Dr. Antonio Luaces Iraola”. Ciego de Ávila, Cuba.²Universidad de Ciencias Médicas de Ciego de Ávila. Facultad de Ciencias Médicas “Dr. José Assef Yara”. Ciego de Ávila, Cuba.

DESCRIPCIÓN DEL CASO

Paciente masculino de 71 años de edad, blanco, fumador inveterado, que ingresó por al servicio de Medicina Interna por resentar desde hace 3 semanas síntomas generales, tos, expectoración sanguinolenta, falta de aire ligera sin relación con los esfuerzos, dolor torácico sordo posterior izquierdo, que aumenta al toser e “inflamación” del cuello. Al examen físico se constata a ambos lados del cuello masacote adenopático duro, firme, poco movable, no doloroso (panel A y B) y se auscultan estertores secos localizados en campo medio pulmonar izquierdo. Se indica radiografía de tórax posteroanterior, apreciándose en región hiliar y parahiliar izquierda, imagen radiopaca redondeada de 3 - 4 cm de diámetro, con bordes bien definidos (panel C). Se realiza biopsia de la lesión pulmonar y de ganglio, confirmándose una tumoración broncogénica epitelial, tipo carcinoma epidermoide con metástasis ganglionar. El enfermo mantiene estabilidad clínica y recibe tratamiento con quimioterapia y atención multidisciplinaria.


Citar como: Pérez-Asseff JJ, Hernández-Valle JL. Carcinoma epidermoide de pulmón con metástasis ganglionar. Univ Méd Pinareña [Internet]. 2021 [citado: Fecha de acceso]; 19:e740. Disponible en: <http://www.revgaleno.sld.cu/index.php/ump/article/view/740>

DOI: 10.5281/zenodo.7654348

Recibido: 10-05-2021

Aceptado: 29-05-2021

Publicado: 03-06-2021

Editor: Dr. Lázaro Pablo Linares Cánovas 
Universidad de Ciencias Médicas de Pinar del Río. Policlínico Docente “Luis Augusto Turcios Lima”. Pinar del Río, Cuba

© 2023 Pérez-Asseff JJ, Hernández-Valle JL.

Este es un artículo en acceso abierto, distribuido bajo los términos de una licencia Creative Commons (<https://creativecommons.org/licenses/by/4.0>) que permite el uso, distribución y reproducción en cualquier medio siempre que la obra original sea correctamente citada

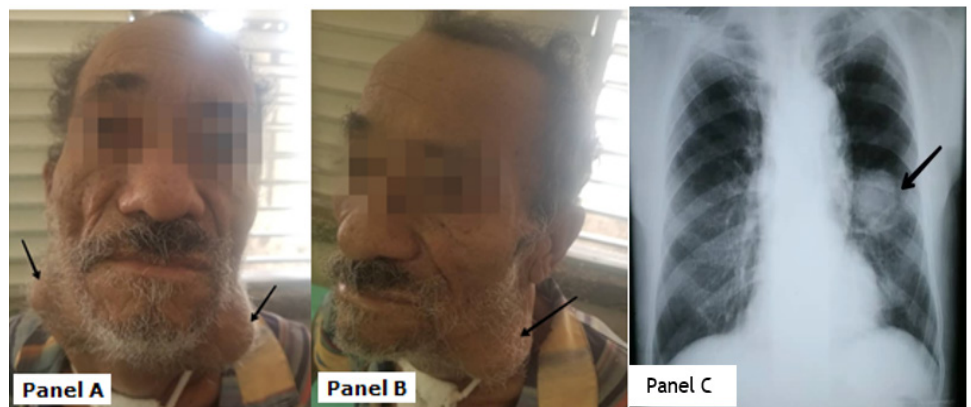


Figura 1. Vista frontal (Panel A) y lateral izquierda (Panel B) de grandes masas adenopáticas del cuello. Panel C. Radiografía de tórax posteroanterior con imagen tumoral de pulmón izquierdo.

CONFLICTO DE INTERESES

Los autores declaran que no existe conflicto de intereses.

CONTRIBUCIÓN DE AUTORÍA

JJPA y JLHV participaron en la conceptualización, redacción - borrador original y redacción - revisión y edición del manuscrito.

FINANCIACIÓN

Los autores no recibieron financiación para el desarrollo del presente artículo.