




## Artículo de Revisión

# Beneficios de uso del microscopio en endodoncia

## Benefits of using the microscope in endodontics

Gabriela Monserrath Freire Neto<sup>1</sup>  , Daniela Judith Araujo Moreta<sup>1</sup> , Emma Maricela Arroyo Lalama<sup>1</sup> 

<sup>1</sup>Universidad Regional Autónoma de Los Andes. Ambato, Ecuador.

### RESUMEN

El microscopio dental ha sido usado desde la antigüedad, para magnificar nuestra visión dando la oportunidad de realizar análisis y métodos con mayor precisión, se ha trabajado en la visión estereoscópica y la iluminación coaxial, ayudando al diagnóstico de patologías, eliminación de calcificaciones, así como a la visión con exactitud de instrumentos que se quedan atrapados en las piezas dentales. Permite el estudio y localización de estructuras diminutas a nivel radicular, este instrumento ha permitido al profesional generar una mejor posición en cuanto a las manos, la espalda, cabeza, cuello con una buena posición del operador, microscopio y paciente. El uso del microscopio en la endodoncia tiene ventajas técnicas para el operador y ventajas para los pacientes esto es importante al momento de realizar un tratamiento y diagnosticar una afección dental. En el tratamiento de conducto es necesario tener un buen instrumental. La anatomía del conducto radicular de los molares maxilares es considerablemente complicada, por lo que ha habido altos niveles de fracaso del tratamiento endodóntico de los dientes que poseen el segundo canal mesiobucal. El uso del microscopio y otros aparatos puede explicar la mayor tasa de detección de canales adicionales y mejoran la calidad del tratamiento. La presente se realizó con el objetivo de describir los beneficios del uso del microscopio en el campo de la endodoncia. Se revisaron un total de 41 artículos.

**Palabras clave:** Microscopía; Endodoncia; Iluminación.


**Citar como:** Freire Neto GM, Araujo Moreta DJ, Arroyo Lalama EM. Beneficios de uso del microscopio en endodoncia. Universidad Médica Pinareña [Internet]. 2023 [citado Fecha de Acceso]; 19:e955. Disponible en: <https://revgaleno.sld.cu/index.php/ump/article/view/955>

DOI: 10.5281/zenodo.7888438

**Recibido:** 20-12-2023

**Aceptado:** 08-03-2023

**Publicado:** 20-04-2023

**Editor:** Univ. Adrián Alejandro Vitón Castillo   
Universidad de Ciencias Médicas de Pinar del Río. Facultad de Ciencias Médicas "Dr. Ernesto Che Guevara de la Serna". Pinar del Río, Cuba.

© 2023 Autor(es). Este es un artículo en acceso abierto, distribuido bajo los términos de una licencia Creative Commons (<https://creativecommons.org/licenses/by/4.0>) que permite el uso, distribución y reproducción en cualquier medio siempre que la obra original sea correctamente citada.



### ABSTRACT

The dental microscope has been used since ancient times, to magnify our vision giving the opportunity to perform analysis and methods with greater precision, it has been worked in stereoscopic vision and coaxial illumination, helping in the diagnosis of pathologies, elimination of calcifications, as well as the vision with accuracy of instruments that are trapped in the dental pieces. It allows the study and localization of minute structures at the radicular level, this instrument has allowed the professional to generate a better position in terms of hands, back, head, neck with a good position of the operator, microscope and patient. The use of the microscope in endodontics has technical advantages for the operator and advantages for the patients, which is important at the time of performing a treatment and diagnosing a dental condition. In root canal treatment it is necessary to have good instruments. The anatomy of the root canal of the maxillary molars is considerably complicated, so there have been high levels of failure of endodontic treatment of teeth that have the second mesiobuccal canal. The use of microscope and other devices may explain the higher detection rate of additional canals and improve the quality of treatment. The present study was conducted with the aim of describing the benefits of the use of the microscope in the field of endodontics. A total of 41 articles were reviewed.

**Keywords:** Microscopy; Endodontics; Illumination.

### INTRODUCCIÓN

La siguiente revisión se llevará a cabo por la necesidad de profundizar la precisión del uso del microscopio en endodoncia, su utilidad en el diagnóstico y cómo mejora la postura del profesional. Por esto, es de gran relevancia divulgar su utilidad a los profesionales de salud y estudiantes. Durante las últimas décadas, el procedimiento de endodoncia ha favorecido el progreso de nuevas técnicas y equipos, que han mejorado los resultados y la precisión.<sup>(1)</sup> La endodoncia requiere de aspectos muy importantes como la experiencia, sensibilidad táctil, imaginación y constancia del operador, por el hecho de trabajar en la oscuridad

de la cámara pulpar y de los canales radiculares, además de las limitaciones de los métodos radiográficos. En la ardua tarea de indagación acerca de calidad en el estudio endodóntico, el microscopio ha venido demostrando ser un auxiliar, proporcionando al profesional una magnificación exacta y con excelencia, además proporcionan la visión estereoscópica, la iluminación coaxial y un dispositivo de fijación estable.<sup>(2)</sup> La investigación derivada de la anatomía interna de los dientes, así como la constitución del conducto puede potenciar el discernimiento y abrir la puerta para una correcta obturación en la terapia endodóntica muy relativa en la época actual.<sup>(3)</sup> La odontología ha experimentado grandes avances con el pasar de los años, con el auxilio del microscopio se puede mejorar la ergonomía del profesional de una manera ideal tanto en la postura del cuerpo; la espalda, hombros, cabeza y cuello.<sup>(4,5,6)</sup>

La utilidad del microscopio óptico en la rama de la endodoncia radica en que ayuda al estudio de las posibles fisuras y fracturas verticales que especialmente pueden comprometer a los molares y premolares, entre otras ventajas del microscopio se destaca la remoción de posibles calcificaciones en la cámara pulpar mediante un diagnóstico de conductos accesorios así como la situación de istmos, bifurcaciones, anastomosis, así como la visualización de instrumentos que pueden haber sufrido una fractura y quedar retenidos en el diente como pernos, postes y lo más importante es que brinda un conocimiento más amplio del campo en el cual se pretende trabajar, ayudando a prevenir y a resolver accidentes previos.<sup>(4)</sup>

El uso del microscopio quirúrgico brinda una disposición más amplia para poder trabajar en la extracción quizá de una lima fracturada que implica un riesgo grave, especialmente en las regiones apicales del conducto radicular, por lo tanto, se debe reflexionar remover el fragmento in situ, y si no es posible la derivación.<sup>(5)</sup> Hay microscopios de todos los tipos, desde los más sencillos hasta los más actuales que tienen estabilizador magnético y zoom progresivo motorizado con plena movilidad.<sup>(7)</sup> La cirugía perirradicular microquirúrgica moderna utiliza ciertos avances técnicos, principalmente el microscopio quirúrgico dental, ultrasonidos, instrumentos microquirúrgicos modernos y materiales de obturación radiculares biocompatibles, y ha obtenido resultados de tratamiento altamente exitosos. Las tasas más altas de éxito se han debido a una inspección superior del sitio quirúrgico y a la preparación precisa de las puntas de las raíces con microinstrumentos utilizando gran aumento e iluminación mejorada.<sup>(8)</sup>

En la terapia endodóntica se trata a la pulpa infectada de un diente con la finalidad de eliminar la infección y el dolor que causa. Como los instrumentos para este tratamiento se han vuelto más complicados y precisos, el uso del microscopio es una práctica ampliamente aceptada, con la esperanza de que esto mejore los resultados de la terapia para los pacientes y brinde ventajas técnicas para el operador dental.<sup>(9)</sup> La ventaja técnica para el operador es que el uso de un microscopio dental requiere un mínimo ajuste y esfuerzo para reducir la desviación postural durante el trabajo. Desde principios de la década de 2000, los principios de la odontología mínimamente invasiva han sido ampliamente promovidos en odontología. Estos principios son un gran impulso para el uso del microscopio por parte de los dentistas. Trabajar con magnificación lleva a los dentistas a ser más conservadores con los tejidos dentales. Mejoran la calidad general del tratamiento, un tratamiento mínimamente invasivo con menos remoción de tejido duro dental, comodidad y motivación del odontólogo, mejor comunicación con el paciente y el asistente dental y, evitar daños iatrogénicos.<sup>(10)</sup>

La siguiente revisión se llevará a cabo por la necesidad de profundizar el conocimiento y la importancia del uso del microscopio en endodoncia. Es de gran relevancia divulgar a los profesionales y organizaciones que plasman sus destrezas en el área de salud el implemento de herramientas en endodoncia y su utilidad que beneficia tanto al operador como al paciente. Por ello, la presente se realizó con el objetivo de describir los beneficios del uso del microscopio en el campo de la endodoncia.

## MÉTODOS

En esta revisión se presentan los principales aspectos sobre los beneficios de uso del microscopio en endodoncia. Se revisaron artículos indexados en inglés (Pubmed, Scopus, Google Scholar) y español (SciELO, Google Scholar), con el objetivo de ofrecer al odontólogo general y especialistas una investigación actualizada sobre este tema, tanto para explicar su precisión en endodoncia, su utilidad en el diagnóstico y cómo mejora la postura de trabajo y ventajas técnicas para el operador y pacientes.

Se examinaron las bases de datos PubMed, Scopus y SciELO. Para la obtención de los artículos se empleó una búsqueda avanzada mediante la combinación de palabras clave mediante operadores booleanos. Se emplearon los términos: (inglés) magnification, microscope in endodontics, accessory canals, surgical microscope, (español) aumento, microscopio en endodoncia, canales accesorios, microscopio quirúrgico. Se empleó como campo de búsqueda el título, resumen y palabras clave, construyendo fórmulas de búsqueda según la sintaxis empleada por cada base de datos.

De este conjunto, se descartaron 20 artículos que mostraban un título no acorde con el tema de búsqueda y 4 trabajos con resúmenes que no se ajustaban a la materia de estudio. Finalmente, seleccionamos 36 revisiones. Además, de forma directa en PubMed, se seleccionaron 5 artículos publicados entre el año 2017 y el 2022 considerados de relevancia.

## RESULTADOS

### Precisión del microscopio en endodoncia

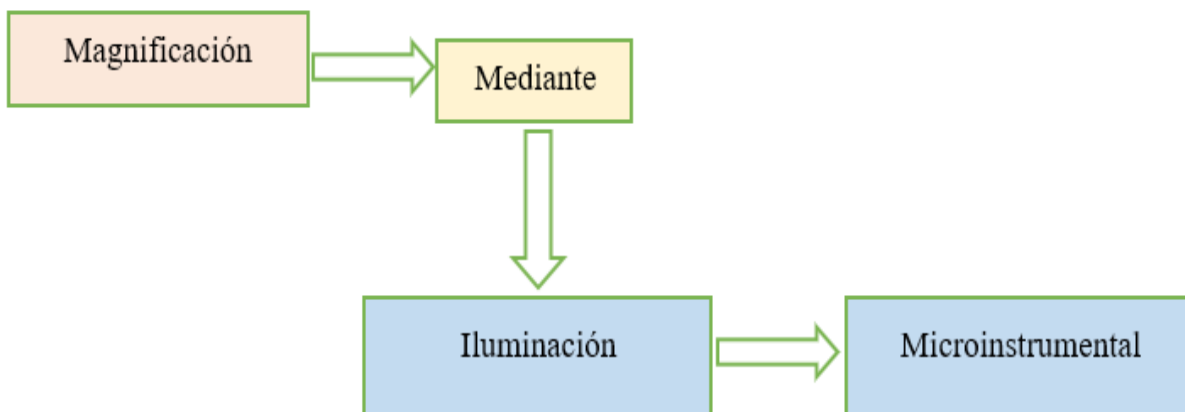
Los primeros hallazgos de la magnificación datan de alrededor de 800 a. c. en los retratos egipcios, antiguamente era preparados solo con lentes de menisco de vidrio simple. Seneca propuso: "*letras, a pesar de ser pequeñas e indistintas, son vistas ampliadas y más claras a través de esferas conteniendo agua*". A partir del siglo X, Alhazen presentó mediante rigurosos estudios el primer aparato de magnificación que fue un verdadero descubrimiento para el mundo en especial para las ciencias médicas, desde ahí era importante la reproducción de imágenes más amplias, desde entonces el microscopio ha sido un instrumento útil alrededor del mundo en el campo de las ciencias,<sup>(11)</sup> usando en disciplinas como la endodoncia para lo cual cabe mencionar que abarca el estudio mediante la estructura, morfología, fisiología y patología de la pulpa dental y de los tejidos perirradiculares. Por lo cual se prioriza el uso del microscopio para tener un conocimiento más arduo en el tratamiento de conductos con éxito en la limpieza minuciosa, mecánica y química, de todo el sistema del conducto radicular, seguido de su obturación completa con un material de relleno inerte.<sup>(12)</sup>

El microscopio dental es un instrumento óptico que está diseñado para generar una visión más amplia a nivel odontológico ayuda a efectuar diagnósticos y tratamientos con exactitud, plenitud y micrométrica. Dando la oportunidad de perfeccionar los procedimientos y realizar una odontología extremadamente conservadora con el diente tanto en la parte coronal como radicular. El microscopio en endodoncia va asociado a los tratamientos de endodoncia dental, así como también a la microcirugía apical (apicectomía dental). La imperceptible ampliación con la que se trabaja usando el microscopio dental es de 3x. Mediante dichos valores permite ir aumentando hasta llegar a una magnificación incluso de 21x. Por esta razón, los microscopios tienen una poderosa fuente de luz (led o xenón), proporcionando como consecuencia una luminosidad perfecta del lugar en el que se requiere realizar el trabajo, minucioso y a oscuras.<sup>(13)</sup>

El microscopio también ha mejorado los resultados endodónticos en el diagnóstico, la previsibilidad, la conservación de los dientes y el establecimiento de canales adicionales puentes y restauraciones, descubriendo microfugas internas bajo restauraciones y coronas, detectando fracturas apicales de clase V, revelando istmos entre dos canales en la misma raíz, y encontrando canales con orificios que son difíciles, el resultado mejora debido a un mejor acceso, desbridamiento, conformación y obturación. La literatura apunta que el uso del microscopio en concordancia con una selección de casos apropiada y otras tecnologías y materiales actuales pueden resultar en mejores resultados del tratamiento quirúrgico. El microscopio logró un cambio de paradigma no solo en endodoncia, sino también en periodoncia.<sup>(1)</sup>

El 76 % de todos los endodoncistas estadounidenses tienen un microscopio en su práctica, el potencial de crecimiento en el mercado parece estar en el ámbito de los médicos generales. El porcentaje de dentistas generales que actualmente poseen un microscopio se estima en apenas un 1 %. La Escuela de Odontología de la Universidad de Washington en Seattle, Washington, fue la primera escuela de odontología del país y del mundo en proporcionar a los estudiantes predoctorales el uso de microscopios en odontología clínica.<sup>(14)</sup> El uso de buena iluminación es bien importante y conectada con la magnificación ha sido recomendada como un estándar para el uso del microscopio.<sup>(15)</sup>

El conjunto de técnicas de magnificación se basa en tres enfoques que están íntimamente relacionados:



La iluminación involucra imágenes de microscopía de súper resolución generadas por computadora, considerando reducciones tanto en la calidad como en la cantidad de datos.<sup>(16)</sup> Los microscopios poseen la característica de una magnificación de 40 veces pero en ocasiones alcanza hasta más. Pero no todo es positivo

al igual hay que tomar en cuenta que derivan inconvenientes sobre todo en la depresión del campo y su luminosidad, puede pasar que la iluminación no sea la que se desea. Según estudios que se han realizado, lo ideal sería aquellos que poseen la categoría de 2.5x a 30x. Las magnificaciones mínimas (2.5x a 8x) solamente sirven para los campos quirúrgicos ya que brinda esa característica de generar un lugar de trabajo de visión amplio. En cambio, aquellas magnificaciones intermedias (10x a 16x) son utilizadas para operar. Las magnificaciones mayores (20x a 30x) se utilizan para la endodoncia básicamente.<sup>(17)</sup>

**Tabla 1. Amplio rango de magnificación. Los rangos de magnificación y sus usos clínicos**

Magnificación	Usos clínicos	Características
Baja (2.5x hasta 8x)	Sirve para tener un mejor reconocimiento del campo quirúrgico, osteotomía, preparación de la retrocavidad, así como de sutura.	Gran profundidad de campo a pesar de los movimientos.
Media (8x hasta 16x)	Sirve con una mayor calidad en las programaciones quirúrgicos conteniendo hemostasia. Además, para la eliminación de tejido de granulación, enfoque de ápices a nivel radiculares, así como apicectomía	Moderada visión del campo quirúrgico. Moderada profundidad de campo. La mayoría de los procedimientos quirúrgicos se hacen aquí.
Alta (16x hasta 30x)	Es la que con mayor exactitud permite el reconocimiento o erradicación de la raíz, obstrucción de la retrocavidad, observación de pequeños detalles anatómicos como cracks o líneas locas, istmos, inspección final antes de sutura	Pequeña visión del campo quirúrgico. Muy poca profundidad de campo. Foco se pierde con pequeños movimientos. Solo se usa para inspección.

#### Utilidad del microscopio en el diagnóstico

El microscopio operatorio dental (DOM) es una herramienta importante, sobre todo en la detección de canales ocultos, especialmente el canal MB2 en molares superiores, casos de retratamiento o fracasos de técnicas de endodoncia donde se eliminan materiales de obturación y postes; en casos específicos para quitar materiales rotos, logrando un acceso conservador mediante una visualización superior de la cámara pulpar y los orificios del canal.<sup>(18,19,20,21)</sup>

Un estudio realizado por Buhrey et al.<sup>(22)</sup> en 2002, concluyó que el uso de un microscopio o al menos lupas dentales es muy importante para ubicar el segundo canal mesiovestibular (MB2). Por lo tanto, la frecuencia de detección de MB2 para los grupos de microscopio, lupas dentales y sin aumento fue de 71,1 %, 62,5 % y 17,2 %, respectivamente. Esto muestra que la precisión al usar la ampliación para detectar MB2 es aproximadamente tres veces mayor que en el grupo sin ampliación.

#### Diagnóstico de fisuras y fracturas verticales

Para identificar los signos del diente fisurado es muy difícil realizar un correcto examen al ojo desnudo. Algunos exámenes llamados *tooth slooth*, así como el sondaje periodontal pueden ayudar a localizar la patología, pero muchas de las veces no son así. El examen microscópico revelará cualquier microfractura y valorará su vía y ramificación en sentido apical. La inherencia de tinción con azul de metileno es de gran ayuda. En el caso de que los dientes cuenten con restauraciones deben ser diagnosticadas previamente para generar una mejor exploración. De esta manera resulta imprescindible el estudio con certeza y el conocimiento de los diferentes tipos de fisuras facilitarían la toma de decisiones.<sup>(19)</sup> Las fracturas verticales radiculares es otro enigma en muchos casos, pero con la ayuda del microscopio puede diagnosticarse mediante un examen en la superficie externa radicular o de las paredes internas de la cámara pulpar y los conductos, evitando técnicas invasivas que ataquen la pieza dental.<sup>(20)</sup>

#### Microscopio operatorio

El microscopio operatorio juega un papel importante en la visualización de procedimiento, incluso previos, causados por fracaso endodóntico, pueden ser estudiadas y tratadas preoperatoriamente o intraoperatoriamente apoyados en el microscopio. Entre ellos pueden mencionarse los conductos no tratados, conductos calcificados, 4<sup>to</sup> conducto en molares superiores, 3<sup>er</sup> conducto en premolares superiores e inferiores, 2<sup>do</sup> conducto en incisivos inferiores, 3<sup>er</sup> conducto mesial en molares inferiores.<sup>(21)</sup>

#### Microscopio quirúrgico

Para lograr una excelente desinfección, conformación y obturación, resulta imprescindible llegar a todos

aquellos conductos radiculares desde una primera instancia con un buen acceso en la parte coronaria de la pieza dental. Cuando hay una buena obturación se puede visualizar en línea recta cada orificio de entrada de los conductos disminuyendo la posibilidad de perforaciones en el piso cameral.<sup>(5)</sup> El uso del microscopio quirúrgico (MQ) se ha ido inmiscuyendo en la odontología de a poco. A medida que se estudió cuáles eran las consecuencias de los fracasos endodónticos, se postuló que la incorporación de esta tecnología sería un aporte para identificar los conductos radiculares perdidos, mejorando así la aptitud de la endodoncia.<sup>(22)</sup>

### Microscopio clínico

Este microscopio se usa en muchas ramas de la odontología, entre ellas la rehabilitación oral, periodoncia y endodoncia, ya que facilita la iluminación de los conductos radiculares. El microscopio nos puede mostrar una imagen hasta 2000 veces el tamaño de un objeto y también logra resolver detalles de hasta 0,2  $\mu\text{m}$ , lo que permite al ojo humano tener una mejor resolución de las cosas.<sup>(23)</sup>

Tabla 2. Magnificación comparada con el ojo humano	
Magnificación	Resolución del ojo humano
Visión sin magnificación	200 micrones
2X lupas	100 micrones
4X lupas	50 micrones

**Posicionamiento del operador:** para fomentar una correcta presión tanto de los muslos como de los brazos la postura que debe aportar es paralela al piso, los pies sólidamente posicionados y la espalda recta. Para el uso del microscopio con visión indirecta es significativo adecuar el espejo lo más remotamente posible de las piezas dentales del paciente para impedir la pérdida del tejido dental.<sup>(24)</sup>

**Posición del paciente:** una correcta ubicación del microscopio, del operador y del paciente mejora la comodidad al momento de realizar cualquier tipo de procedimiento. El área para tratar determina la posición del operador con respecto al paciente.<sup>(10)</sup> Para el caso del maxilar superior es necesario que el paciente se mantenga acostado con la barbilla ligeramente levantada con una angulación de  $180^\circ$ , y el microscopio de  $60^\circ$  a  $90^\circ$ . La luz del microscopio debe estar con relación al espejo (visión indirecta). Para el maxilar inferior la espalda del paciente se posiciona  $120^\circ$  o  $180^\circ$ . En áreas laterales en donde se requiere la visión indirecta, se coloca la cabeza hiperextendida a  $180^\circ$  y el microscopio con una angulación de  $90^\circ$  a  $120^\circ$  ergonomía y posicionamiento (paciente/cirujano). La posición del microscopio el cabezal se inclina ligeramente fuera de la vertical directa, formando un ángulo desde la corona del diente hacia el ápice. Este ángulo aliviará el efecto de superposición del cabezal de la pieza de mano; traiga a la vista la punta de la fresa seleccionada. Se puede usar una pieza de mano que no produzca aerosoles.<sup>(8,14)</sup>

### Ventajas técnicas para el operador y ventajas para los pacientes.

El microscopio como herramienta en la endodoncia ha sido insertado en la práctica odontológica debido a su precisión y utilidad en el diagnóstico como en la mejora de la postura de trabajo. Comprender y socializar las ventajas técnicas para el operador y ventajas para los pacientes resulta importante al momento de tratar y diagnosticar una enfermedad dental.

El resultado del tratamiento del conducto radicular depende de la reducción efectiva de la carga microbiana presente en el sistema del conducto radicular. Esta tarea puede verse afectada cuando existen conductos radiculares no instrumentados o no obturados, ya que estos pueden albergar tejido pulpar infectado, dando lugar a la aparición o mantenimiento de enfermedad periapical. Por lo tanto, es esencial conocer y tener pleno acceso a la anatomía interna para que el tratamiento de conducto sea exitoso.<sup>(25)</sup> Tradicionalmente, la mayoría de los procedimientos de detección de canales endodónticos se han basado en la destreza táctil del médico y la imagen mental del sistema de canales, porque la capacidad de visualizar los orificios del canal estaba muy limitada. Esto ha cambiado con la utilización de sistemas de visión mejorados en endodoncia. El uso de lámparas frontales quirúrgicas y lupas dentales ha evolucionado hacia el uso del microscopio de operación quirúrgico (SOM).<sup>(26)</sup> La anatomía del conducto radicular de los molares maxilares es extremadamente compleja y la raíz mesiovestibular presenta un segundo conducto en el 25 % - 96 % de los primeros molares y 11,53 % - 93,7 % de los segundos molares.<sup>(27,28,29)</sup> La incapacidad de los profesionales para localizar estos canales podría explicar parcialmente los altos niveles de fracaso del tratamiento endodóntico de los dientes que tienen el segundo canal mesiobucal (MB2). Además, el uso de dispositivos adicionales puede explicar la mayor tasa de detección de canales adicionales.<sup>(29)</sup>



**Figura 2.** Frecuencia de los canales MB2 según los cuatro métodos ensayados y el estándar de referencia (sección transversal radicular) ( $n=147$ )<sup>(29)</sup>

Método	Frecuencia absoluta (%)
Visual directo	43 (29.25)*
Lupa	45 (30.61)*
Microscopio	51 (34.69)
CBCT	64 (43.54)
Sección transversal	61 (41.50)

MB2=segundo canal de raíces mesiobucles; CBCT = tomografía computarizada de haz cónico;

\* Diferencias estadísticamente significativas entre el método y el estándar de referencia

La figura 3 muestra la frecuencia de canales MB2 ubicados en primeros molares versus segundos molares. Luego se consideraron por separado los primeros y segundos molares maxilares. En  $p = 0,01$  (primeros molares)  $yp = 0,006$  (segundos molares), el análisis de chi-cuadrado reveló que se localizaron significativamente menos canales MB2 cuando no se utilizó aumento (grupo 3). No se encontró diferencia estadísticamente significativa entre los grupos 1 y 2 para la frecuencia de localización de canales MB2.<sup>(26)</sup>

**Figura 3.** Número y porcentaje de canales MB2 localizados en primeros y segundos molares

	Grupo 1: Microscopio	Grupo 2: Lupas Dentales	Grupo 3: Sin ampliación
% MB2, 1ros molares ( $p = 0,00$ ) %	71,1% (41 de 58)	62,5% (55 de 88)	17,2% (10 de 58)
MB2, 2dos molares ( $p = 0,006$ )	36,1% (13 de 36)	40,5% (17 de 42)	20,0% (6 de 30)

Fuente: Franken RJ, Gupta SC, Banis JC Jr, Thomas SV, Derr JW, Klein SA, et al. Microsurgery without a microscope: laboratory evaluation of a three-dimensional on-screen microsurgery system. *Microsurgery* [Internet]. 1995;16(11):746-51. Disponible en: <http://dx.doi.org/10.1002/micr.1920161109>

En un estudio<sup>(9)</sup> el número total de canales mesiales accesorios detectados y tratados con el uso de microscopio y lupas fue un 4 % mayor en los segundos molares que en los primeros molares. En ambos tipos de dientes, el uso del microscopio mejoró los resultados obtenidos con las lupas. El número total de canales mesiales accesorios detectados y tratados aumentó del 16 % al 20% y del 11 % al 16 %, respectivamente, con 4 de 20 canales mesiales accesorios (20 %) detectados, pero no tratados.

David Clark, fundador de la Academia de Microscopía Dental y uno de los pioneros de la microscopía dental, dijo que “el mayor indicador de la retención a largo plazo de los dientes es el volumen de tejido dental natural sano que queda después de que terminamos de tratar un diente”.<sup>(10,30)</sup>

Los beneficios del uso de DOM (microscopios operativos dentales) en odontología tanto para el operador como para los pacientes son los siguientes:

- Mejorar la calidad del tratamiento: se demostró que los dentistas realizan mejores tratamientos de restauración bajo la vista microscópica debido a la precisión del diagnóstico y la correcta realización de los pasos del tratamiento. Una imagen ampliada del campo operatorio puede ayudar al odontólogo a comprobar las preparaciones de la cavidad, el ajuste de la matriz, la infiltración de saliva, los restos de dentina, las capas de composite, la morfología oclusal, los detalles macro/micro, la textura superficial de la restauración, los vacíos de aire, las impurezas y los contornos excesivos. de una mejor manera.<sup>(10)</sup>
- Con el uso del microscopio se puede realizar un tratamiento mínimamente invasivo con menos remoción de tejido duro dental: la detección temprana de caries de esmalte incipientes antes de su expansión es imposible a simple vista sin aumento y lo mismo es la remoción de materiales de obturación viejos con respeto al tejido dentario sano remanente. Aunque estudios sugieren que un microscopio quirúrgico podría ser una herramienta poderosa para un desempeño clínico preciso en periodoncia y endodoncia, se deben realizar más estudios clínicos para evaluar los méritos de un

microscopio quirúrgico y decidir si debe ser un estándar de atención en periodoncia y endodoncia.<sup>(31, 32)</sup>

- Menor tiempo para el control de la oclusión final: el operador puede reducir el material de resina sobrecontorneado aplicado al nivel de las superficies oclusales. Por lo tanto, eso minimiza el tiempo de adaptación oclusal.<sup>(10)</sup>
- Comodidad y motivación del odontólogo: ya que el uso de un microscopio aumenta la certeza de abordar ciertos tratamientos a través de la confianza del éxito que brinda la posibilidad de controlar y verificar los detalles que son importantes en cada paso del tratamiento, desde la limpieza y preparación de las cavidades hasta los protocolos de acabado y pulido.<sup>(32)</sup>
- Mejor comunicación con el paciente y el asistente dental: el uso del microscopio quirúrgico dental ofrece la posibilidad de tomar fotografías y datos de video que también pueden ser útiles para la motivación del paciente y la información sobre su plan de tratamiento. Los datos están destinados a que el paciente comprenda mejor y más fácilmente las explicaciones y también pueden ser necesarios para cuestiones legales. Además, en el trabajo a 4 manos, la enfermera es más eficiente si puede seguir directamente (ya sea en la pantalla o a través de un ocular específico) el campo operatorio tal como lo ve el odontólogo. Eso permite al asistente intervenir rápidamente en determinadas etapas donde la ayuda es directamente necesaria (adaptación de una matriz, fijación de una abrazadera de dique, etc.).
- Evitar daños iatrogénicos: trabajar en un campo de operación bien iluminado y con un aumento de alrededor de 20 veces le brinda al dentista la oportunidad de ser extremadamente preciso en los movimientos mientras usa instrumentación rotatoria agresiva, especialmente fresas a altas velocidades. Así, es posible evitar dañar los dientes adyacentes durante las preparaciones de la cavidad proximal, preparaciones de coronas protésicas o evitar exposiciones profundas de la capa de dentina que conducen a la apertura de la cámara pulpar, etc. Estas situaciones son, en muchos casos, difíciles o imposibles de controlar. sin un buen aumento y una iluminación eficaz, especialmente cuando el campo operatorio está obstruido visualmente por la presencia de agua de refrigeración mezclada con restos de esmalte y dentina

#### Triada microquirúrgica

El microscopio quirúrgico brinda tres beneficios que son: de iluminación, aumento y mayor precisión en las habilidades quirúrgicas, conocidas colectivamente como tríada microquirúrgica (figura 4).<sup>(12)</sup> La iluminación lograda a través de la tecnología de fibra óptica ha mejorado los métodos para enfocar la luz en áreas específicas y es una característica estándar de los microscopios quirúrgicos. Los avances recientes en microcirugía incluyen un sistema de microcirugía en pantalla tridimensional (permite una vista tridimensional del campo quirúrgico de trabajo en un monitor de video, lo que evita la necesidad de una visualización física directa), sistema 3D de una sola cámara HDTV (involucra la conexión de una pantalla de alta definición con microscopio), y la interfaz de ensamblaje giratorio óptico mecánico (permite al médico trabajar en diferentes posiciones de asiento).

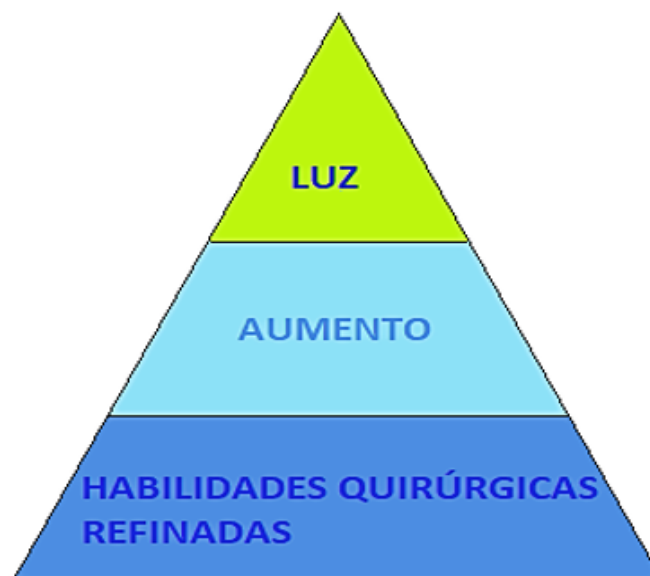

Figura 4. Tríada microquirúrgica<sup>(12)</sup>

## DISCUSIÓN

La endodoncia es aquella ciencia que requiere de características entre las que destacan la habilidades y conocimiento de todas aquellas estructuras que conforman las piezas, en ciertas ocasiones presentan complicaciones por lo cual es necesario usar microscopio que brinden una visualización más amplia de todas aquellas estructuras mínimas encontradas y que no se pueden tratar al ojo. Los resultados de esta revisión bibliográfica muestran que el microscopio permite mayor precisión con ampliación de los conductos radiculares tres veces más de su tamaño, por lo cual en la antigüedad los odontólogos que no usaban microscopio tenían fracasos endodónticos por lo que el microscopio ha demostrado ser más eficaz que los exámenes “*tooth slooth*” y las radiografías.

En endodoncia a través de los años se han ido empleando microscopios como el microscopio operatorio que juega un desafío importante sobre todo en la detección de fracasos endodónticos como conductos no tratados, conductos calcificados siendo los más sobresalientes. El microscopio quirúrgico da la posibilidad de identificar cada orificio de entrada de los conductos radiculares, así mismo el microscopio presenta una gran ventaja que permite mejorar la ergonomía y generar un mejor trabajo y menos cansancio en los brazos, hombros ya que en la antigüedad la mala postura del odontólogo al realizar trabajo endodónticos muy complicados desencadenaba en enfermedades como lumbalgias, cefaleas, mialgias, el túnel del carpo, hipoacusia, disminución de la visión con la ayuda del microscopio facilita el trabajo por tanto se tiene una menor disposición a sufrir estas complicaciones tan graves para el profesional. Lo que resulta beneficioso tanto para el operador como al paciente al momento de realizar un tratamiento endodóntico ya que se facilita el trabajo obteniendo resultados positivos respecto al uso del microscopio.

Uno de los desafíos que enfrentan los clínicos al realizar un tratamiento de endodoncia en molares es la complejidad de los sistemas de conductos radiculares. Aunque los conductos mesiovestibulares accesorios de alta prevalencia en los molares superiores han sido bien caracterizados,<sup>(32)</sup> los conductos mesiales accesorios de menor prevalencia en los molares mandibulares no son bien reconocidos por los médicos. Los conductos mesiales accesorios invariablemente se originan dentro del surco subpulpar o istmo que conecta los dos conductos principales, lo que hace que su detección sea muy desafiante. Con la ayuda del microscopio, el número de canales mesiales accesorios detectados aumentó en un 4 % en general en todos los dientes, con una mejoría mayor en los segundos molares (6 %) que en los primeros molares (2 %), el número de conductos mesiales accesorios detectados aumentó un 17 % en los primeros molares y casi un 5 % en los segundos molares. Asimismo, en molares maxilares, el microscopio facilitó la detección de canales MB2.

El uso de aumento conduce a una tasa de detección de MB2 tres veces mayor que la del grupo sin aumento. El uso de ningún aumento da como resultado la detección de un número significativamente menor de canales MB2. Sin embargo, es de particular interés el no haber encontrado una diferencia significativa entre localizar el MB2 con el uso del microscopio o el uso de lupas, pero basados en otro trabajo de investigación se encontró que el uso del microscopio quirúrgico mejoró tanto la detección como el tratamiento de canales mesiales accesorios en los primeros y segundos molares mandibulares más allá de lo que podría lograrse con la ayuda de lupas.

## CONCLUSION

El microscopio se ha usado desde años atrás por su precisión en el diagnóstico de afecciones relacionadas con las piezas dentales en el caso de endodoncia como la localización de posibles fisuras y fracturas que pueden comprometer a los molares y premolares, así como el diagnósticos de patologías e instrumentación que se pueden quedar atrapados al momento de realizar el trabajo, este aparato ha sido una gran ventaja porque brinda al profesional un tiempo más corto de compromiso y por ende disminuye complicaciones y enfermedades que pueden afectar a su cuerpo pero en especial a la vista. El uso del microscopio en la endodoncia ha sido ampliamente aceptado como una ayuda beneficiosa para optimizar las habilidades de los odontólogos para detectar conductos radiculares, particularmente en dientes en los que hay conductos accesorios. Además, con esta revisión bibliográfica se pretende poner a disposición de la comunidad universitaria y en general una fuente de consulta y de conocimiento de los instrumentos que se han implementado en el estudio y tratamiento de las piezas dentales.

## REFERENCIAS BIBLIOGRÁFICAS

1. Plotino G, Pameijer CH, Grande NM, Somma F. Ultrasonics in endodontics: a review of the literature. *J Endod* [Internet]. 2007;33(2):81-95. Disponible en: <https://www.sciencedirect.com/science/article/pii/S0099239906009976>
2. Microscopio operatorio en endodoncia - Revisión de la literatura [Internet]. *Actaodontologica.com*. [cited 2023 Mar 2]. Disponible en: <https://www.actaodontologica.com/ediciones/2010/3/art-27/>
3. Desarrollo4App SL. Utilidad del microscopio operatorio dental y el CBCT en la localización del conducto



mesiopalatino. A propósito de un caso [Internet]. Rcoe.es. [cited 2023 Mar 2]. Disponible en: <https://rcoe.es/articulo/71/utilidad-del-microscopio-operatorio-dental-y-el-cbct-en-la-localizacion-del-conducto-mesiopalatino-a-proposito-de-un-caso>

4. Navarro AIJ. Estudio del microscopio óptico en el diagnóstico de conductos de primeros y segundos molares maxilares y mandibulares en endodoncia [Internet]. Ucm.es. [cited 2023 Mar 2]. Disponible en: <https://eprints.ucm.es/id/eprint/27427/1/TFM%20Irma%20Ju%C3%A1rez.pdf>

5. McGuigan MB, Louca C, Duncan HF. Clinical decision-making after endodontic instrument fracture. *Br Dent J* [Internet]. 2013 [cited 2023 Mar 2];214(8):395-400. Disponible en: <https://www.nature.com/articles/sj.bdj.2013.379>

6. Floratos S, Kim S. Modern endodontic microsurgery concepts. *Dent Clin North Am* [Internet]. 2017 [cited 2023 Mar 2];61(1):81-91. Disponible en: [https://www.dental.theclinics.com/article/S0011-8532\(16\)30079-9/fulltext](https://www.dental.theclinics.com/article/S0011-8532(16)30079-9/fulltext)

7. Del Fabbro M, Taschieri S, Lodi G, Banfi G, Weinstein RL. Magnification devices for endodontic therapy. *Cochrane Database Syst Rev* [Internet]. 2009;(3):CD005969. Disponible en: <http://dx.doi.org/10.1002/14651858.CD005969.pub2>

8. Evolutionary perspectives on the dental operating microscope: A macro revolution at the micro level [Internet]. Quintpub.com. [cited 2023 Mar 2]. Disponible en: [http://www.quintpub.com/journals/micro/abstract.php?iss2\\_id=894&article\\_id=10235&article=3&title=Evolutionary%20Perspectives%20On%20The%20Dental%20Operating%20Microscope:%20A%20Macro%20Revolution%20At%20The%20Micro%20Level](http://www.quintpub.com/journals/micro/abstract.php?iss2_id=894&article_id=10235&article=3&title=Evolutionary%20Perspectives%20On%20The%20Dental%20Operating%20Microscope:%20A%20Macro%20Revolution%20At%20The%20Micro%20Level)

9. Vera González V, García Barbero ÁE. Estudio in vivo de la eficacia del uso del microscopio óptico, ultrasonidos y tintes para la localización de conductos de molares en endodoncia. Universidad Complutense de Madrid; 2018.

10. REDOE - Revista Europea de Odontoestomatología [Internet]. Redoe.com. [cited 2023 Mar 2]. Disponible en: <http://www.redoe.com/ver.php?id=250>

11. West J. Endodontic update 2006. *J Esthet Restor Dent* [Internet]. 2006;18(5):280-300. Disponible en: <http://dx.doi.org/10.1111/j.1708-8240.2006.00039.x>

12. Kersten DD, Mines P, Sweet M. Use of the microscope in endodontics: results of a questionnaire. *J Endod* [Internet]. 2008;34(7):804-7. Disponible en: <https://www.sciencedirect.com/science/article/pii/S0099239908003506>

13. Mines P, Loushine RJ, West LA, Liewehr FR, Zadinsky JR. Use of the microscope in endodontics: a report based on a questionnaire. *J Endod* [Internet]. 1999;25(11):755-8. Disponible en: <https://www.sciencedirect.com/science/article/pii/S0099239999801253>

14. Alhazzazi TY, Alzebiani NA, Alotaibi SK, Bogari DF, Bakalka GT, Hazzazi LW, et al. Awareness and attitude toward using dental magnification among dental students and residents at King Abdulaziz University, Faculty of Dentistry. *BMC Oral Health* [Internet]. 2016;17(1):21. Disponible en: <http://dx.doi.org/10.1186/s12903-016-0254-4>

15. Castellucci A. Magnification in endodontics: the use of the operating microscope. *Pract Proced Aesthet Dent* [Internet]. 2003 [cited 2023 Mar 2];15(5):377-84; quiz 386. Disponible en: <https://pubmed.ncbi.nlm.nih.gov/12901065/>

16. Salazar JMV. Universidade de São Paulo; 2022.

17. Friedman MJ, Landesman HM. Microscope-assisted precision (MAP) dentistry. A challenge for new knowledge. *J Calif Dent Assoc* [Internet]. 1998;26(12):900-5. Disponible en: <https://europepmc.org/article/med/10388441>

18. Sanchez G, Alegría M, Pesce D, Alcántara R. Localización de conductos radiculares: Visión directa versus

microscopio quirúrgico. Estudio in-vitro. J Oral Res [Internet]. 2012 [cited 2023 Mar 2];1(1):10-4. Disponible en: <https://dialnet.unirioja.es/servlet/articulo?codigo=4941293>

19. Ospina Contreras IC, Contreras Ruiz DS, Oñate Andrade JG. Frecuencia del uso de magnificación en los egresados de endodoncia de la Universidad Santo Tomás de Bucaramanga del año 1989 - 2021. Universidad Santo Tomás; 2022.

20. Perrin P, Jacky D, Hotz P. The operating microscope in dental general practice. Schweiz Monatsschr Zahnmed [Internet]. 2000;110(9):946-60. Disponible en: <https://europepmc.org/article/med/11050893>

21. Mendes EB, Soares AJ, Martins JNR, Silva EJNL, Frozoni MR. Influence of access cavity design and use of operating microscope and ultrasonic troughing to detect middle mesial canals in extracted mandibular first molars. Int Endod J [Internet]. 2020;53(10):1430-7. Disponible en: <http://dx.doi.org/10.1111/iej.13352>

22. Buhrlay LJ, Barrows MJ, BeGole EA, Wenckus CS. Effect of magnification on locating the MB2 canal in maxillary molars. J Endod [Internet]. 2002;28(4):324-7. Disponible en: <https://www.sciencedirect.com/science/article/pii/S0099239905606358>

23. Khademi A, Zamani Naser A, Bahreinian Z, Mehdizadeh M, Najarian M, Khazaei S. Root morphology and canal configuration of first and second maxillary molars in a selected Iranian population: A cone-beam computed tomography evaluation. Iran Endod J [Internet]. 2017 Summer [cited 2023 Mar 2];12(3):288-92. Disponible en: <http://dx.doi.org/10.22037/iej.v12i3.13708>

24. Perrin P, Jacky D, Hotz P. The operating microscope in dental practice: minimally invasive restorations. Schweiz Monatsschr Zahnmed [Internet]. 2002;112(7):722-32. Disponible en: <https://europepmc.org/article/med/12185726>

25. Liao H, Zhang H, Xiang J, Chen G, Cao Z. The effect of the surgical microscope on the outcome of root scaling. Am J Transl Res. 2020;12(11):7199-210.

26. Franken RJ, Gupta SC, Banis JC Jr, Thomas SV, Derr JW, Klein SA, et al. Microsurgery without a microscope: laboratory evaluation of a three-dimensional on-screen microsurgery system. Microsurgery [Internet]. 1995;16(11):746-51. Disponible en: <http://dx.doi.org/10.1002/micr.1920161109>

27. Stropko JJ. Canal morphology of maxillary molars: Clinical observations of canal configurations. J Endod [Internet]. 1999 [cited 2023 Mar 2];25(6):446-50. Disponible en: <https://reader.elsevier.com/reader/sd/pii/S009923999802763>

28. Omergorduysus M, Gorduysus M, Friedman S. Operating microscope improves negotiation of second mesiobuccal canals in maxillary molars. J Endod [Internet]. 2001;27(11):683-6. Disponible en: <https://www.sciencedirect.com/science/article/pii/S0099239905604840>

29. Sempira HN, Hartwell GR. Frequency of second mesiobuccal canals in maxillary molars as determined by use of an operating microscope: a clinical study. J Endod [Internet]. 2000;26(11):673-4. Disponible en: <https://www.sciencedirect.com/science/article/pii/S009923990560814X>

30. Ahmed HA, Abu-bakr NH, Yahia NA, Ibrahim YE. Root and canal morphology of permanent mandibular molars in a Sudanese population. Int Endod J [Internet]. 2007;40(10):766-71. Disponible en: <http://dx.doi.org/10.1111/j.1365-2591.2007.1283.x>

31. Gu L, Wei X, Ling J, Huang X. A microcomputed tomographic study of canal isthmuses in the mesial root of mandibular first molars in a Chinese population. J Endod [Internet]. 2009;35(3):353-6. Disponible en: <https://www.sciencedirect.com/science/article/pii/S0099239908011060>

32. Coelhodecarvalho M, Zuolo M. Orifice locating with a microscope. J Endod [Internet]. 2000;26(9):532-4. Disponible en: <https://www.sciencedirect.com/science/article/pii/S0099239905608862>

## DECLARACIÓN DE AUTORÍA

Todos los autores participaron en la conceptualización, redacción - borrador inicial, redacción - revisión y

edición.

#### **CONFLICTO DE INTERESES**

Los autores declaran no tener conflicto de intereses.

#### **FUENTES DE FINANCIACIÓN**

Los autores declaran no haber recibido financiación para el desarrollo de la presente.